Sonder-Abdruck aus dem LIII. Bde. der Sitzungsb. d. kais. Akad. der Wissenschaften.

(2° Abtheil V B+ZVIII 381.384-407)

Beiträge zur Pathologie der Blutgefäße.

(III. Abtheilung.)

Von **Prof. Dr. C. Wedl,**

correspondirendem Mitgliede der kaiserlichen Akademie der Wissenschaften.

(Mit 4 Tafeln.)

(Vorgelegt in der Sitzung vom 15. März 1866.)

ROYAL COLLEGE

Über die Blutbahn in Geschwülsten.

Ebenso wie für den Physiologen die Circulationsverhältnisse in den verschiedenen Organen für Wachsthum und Ernährung der letzteren von Belang sind, gewissermaßen den anatomischen Nachweis für die verschiedene Mechanik der Circulation in den betreffenden Organen bilden, so läßt sich erwarten, daß ein näheres Studium der seitlichen Ablenkung von der normalen Blutbahn, wie dieselbe bei den zahlreichen neugebildeten Blutgefäßen der Geschwülste stattfindet, eine Einsicht mehr in die hier auftretenden Wachsthums- und Ernährungsanomalien geben werde.

Der arterielle und venöse Gefäßbaum mit den Endschlingen eines Organes stellt gleichsam den Grundriß des letzteren dar, und man ist bekanntlich im Stande aus diesem Grundrisse das Organ selbst zu erkennen. Da nun die pathologischen Neubildungen nach denselben Gesetzen, wie die fötalen Bildungen, nur nach anderen Richtungen erfolgen, so läßt sich schon von vorne herein absehen, daß die neue Gefäßramification gleichfalls den Grundriß des Neugebildes abgebe, und man deßhalb bei dem gegebenen Grundrisse den Charakter der Neubildung werde bestimmen können.

Ich habe mich bemüht, in einer größeren Anzahl von Geschwülsten der Blutbahn auf injectivem Wege nachzugehen, und erlaube mir meine dießfälligen Untersuchungen vorzulegen, obwohl dieselben keineswegs einen Anspruch auf Vollständigkeit machen können, da mir keineswegs ein so großes Material zu Gebote stand, auch bei der großen Mannigfaltigkeit und der Seltenheit von manchen Geschwülsten ein längerer Zeitraum nothwendig ist. Ich mußte mich in den meisten Fällen mit partiellen Injectionen begnügen, da die größere Anzahl der Geschwülste den Lebenden exstirpirt meist im

angeschnittenen Zustande in meine Hände gelangte. Totale Injectionen gelingen nur am Cadaver oder an mit einem Stiele aufsitzenden abgetragenen Geschwülsten. Die durch operativen Eingriff den Lebenden entfernten Geschwülste, verdanke ich der Gefälligkeit der später genannten Herren Chirurgen, die am Cadaver gefundenen, der Güte des Herrn Prim. Dr. Chrastina.

Nebst dem Typus der Gefäßramification sind noch folgende fragliche Punkte zu berücksichtigen, auf welche es bei diesen Untersuchungen ankommt. Welche sind die zuführenden Gefäße der Geschwulst, wohin gehen die abführenden? In welchem Größenverhältnisse ihres Querschnittes stehen die beiderlei Gefäße? Wann hört der arterielle Charakter auf und beginnt die Übergangs- und capilläre Form? Wann tritt anderseits der Charakter an den venösen Stämmchen auf? In welchem Verhältnisse steht der typische Charakter der Gefäßverästelung zum Baue der Geschwulst? Welche Metamorphosen gehen die Gefäßwandungen ein? In welchem Zusammenhange stehen die pro- und regressiven Bildungen der Gefäße zur Entwicklung und Rückbildung der Parenchymzellen der Geschwulst?

Diese Fragen habe ich festgehalten und wenn ich auch nicht im Stande war, sie vollständig zu beantworten, so zeigen sie doch die Richtung an, welche ich bei dem Gange meiner Untersuchungen befolgt habe. Ich gehe nun gleich zum speciellen Theile meiner Arbeit über.

Die rundlichen Fibrome des *Fundus uteri* sitzen bekanntlich am häufigsten in der peripheren Substanz, zuweilen jedoch auch in der Mitte der Uterussubstanz. Die periuterinalen Fibrome sind überdacht vom peritoncalen Überzug, dem subserösen Bindegewebe und der oberflächlichen organischen Muskelfaserschichte. Diese drei überdachenden Schichten sind nun, wie man sich durch den Augenschein an größeren derartigen Fibromen überzeugen kann, mit letzteren gewachsen. Am auffälligsten tritt ein solches durch das Fibrom eingeleitetes Wachsthum an dem subserösen Bindegewebe, beziehungsweise dessen Gefäßen ein. Die letzteren wuchern in mehrfachen Schichten, und es werden in demselben Maße namentlich die Venen um so umfangreicher. Man beobachtet bei eingehender Betrachtung der peripheren Injection die arteriellen Gefäße mit verhältnißmäßig kleinem Querschnitt gestreckt verlaufen, unter spitzen Winkeln Äste abgeben und sich in ein capillares Maschenwerk auflösen, von wel-

chem ein zartes großmaschiges Netzwerk oberhalb, ein zweites unterhalb der Arterien aus mehrfachen Schichten zusammengesetzt ist. Die mehrfache Schichtung verleihet dem Gefäßnetze ein compresses engmaschiges Ansehen.

Die venösen Gefäße nehmen alsbald an Volumen zu, und das Blut aus den mehrfachen Schichten sammelnd, ziehen sie in einem gegenüber den Arterien mehr geschlängelten Verlaufe gegen das Peritoneum, umgreifen die kleineren kuppenförmig hervorragenden Fibrome kranzartig oder fließen in den Furchen der größeren seicht eingekerbten Fibrome zusammen, wobei sie nicht selten an Umfang so beträchtlich zunehmen, daß man einen etwa 2 Millim. in der Lichtung haltenden Tubus einzuschieben vermag.

Die zur Überdachung des Fibroms gehörige organische Muskelfaserschichte ist an injicirten Präparaten gegenüber von nebenliegenden Schichten leicht kenntlich, indem die Netzwerke von Gefäßen in dem hyperplastischen subperitonealen Bindegewebe rundliche Maschen zeigen (Fig. 1*a*) und diejenigen der organischen Muskelfasern gestreckt, nahezu rhombisch sind (*b*).

In manchen Fällen hat die das Fibrom überdachende Muskelschichte an Dicke offenbar zugenommen. An kleinen, von ihrer äußeren Oberfläche betrachteten Fibromen sieht man die Gefäße der Muskelschichte durchscheinen. Die kleinen Arterien ziehen in kurzen, nahe aneinander gerückten wellenförmigen Excursionen; ihre Capillaren charakterisiren sich, wie dies sattsam bekannt ist, durch einen mehr weniger parallelen Zug. An größeren wandständigen Fibromen oder selbst an kleineren, welche sich durch Trockenheit, ein fahlgelbes Ansehen und Neigung zur Verfettung und Verkalkung auszeichnen, lassen sich wohl noch die Gefäße des subserösen Bindegewebes erfüllen, hingegen jene der organischen Muskelfaserschichte sind entweder gar nicht mehr sichtbar oder scheinen größtentheils obliterirt zu sein.

Präparirt man die Muskelschichte weg, so stößt man auf eine stark vascularisirte, lockere, bindegewebige Kapsel des Fibroms, welche sich in die Lappen der Geschwulst einschiebt. Verhältnißmäßig weite Gefäße treten von dieser Kapsel in das eigentliche Parenchym der Geschwulst ein und aus. Zuweilen ist die äußere Lage der Kapsel sehr locker mit weiten Hohlräumen versehen, welche theilweise mit Injectionsmasse angefüllt getroffen werden, also venöse

Sinus vorstellen, theilweise jedoch Lymphräume sein könnten. In manchen Fällen kommt an der benannten Übergangsstelle der organischen Muskelfaserschichte zur Umhüllung des Fibroms ein cavernöses Gewebe zum Vorschein.

Die zum Fibrom verlaufenden Uterinalarterienzweige zeigen insbesondere bei alten Individuen steile kurzwellige, ja selbst korkzieherartige Windungen, eine verhältnißmäßig weite klaffende Lichtung, rigide Wandungen, an ihrer Innenfläche leistenförmige oder flachhügelige Erhebungen mit leichter Ablösbarkeit der Intima, durch welche Umstände die Injection sehr erschwert wird und in solchen Fällen von den Venen aus leichter gelingt.

Die aus der Uterussubstanz zur Basis des gelappten Fibroms hinziehenden arteriellen Gefäße, welche man deßhalb auch die basalen nennen könnte, geben, ohne beträchtlich an Volumen einzubüßen, zahlreiche Äste ab, von welchen viele eine Strecke weit concentrisch mit der Curve des einen oder anderen Lappens verlaufen und dabei zahlreiche Zweige in das Innere oder Parenchym des Lappens absenden. Die umkreisenden arteriellen blutführenden Gefäße liegen somit in dem interlobulären Bindegewebe, die centripetal verlaufenden oder intralobulären Zweige lösen sich in ein Netzwerk mit gestreckten Maschen auf.

Ein Knoten oder Lappen eines Fibroms enthält bekanntlich mehrere eingeschaltete Knötchen oder Läppchen, erinnert demnach einigermaßen an den Bau einer acinösen Drüse. Entsprechend dieser Einschachtelung erfolgt nun auch die Gefäßramification.

Die venösen Reiserchen entstehen aus dem Zusammenflusse zweier oder mehrerer Capillaren, nehmen in kurzen Zwischenräumen zahlreiche Zweigchen auf und wachsen alsbald zu einem in Vergleich mit den arteriellen Gefäßen beträchtlichen Volumen an. Die interlobulären Venen (Fig. 1 *c*, *c*, *c*) sammeln das Blut aus den Knoten und respectiven Knötchen, zeichnen sich durch eine bedeutende Lichtung mit dünner Wandung aus und stehen mit den Parenchymvenen des Uterus in unmittelbarem Zusammenhange.

Kleinere, etwa haselnuß- bis kirschengroße, jüngere und saftreichere Fibrome, ob sie nun nach auswärts oder mitten in der Substanz des Uterus sitzen, eignen sich besser zur Füllung mit Masse. An der Basis eines mit einem breiten Stiele auf der Uteruswand sitzenden, etwa kirschengroßen Fibroms, beobachte ich die quergetroffenen

Lumina von größeren in das Fibrom eindringenden Centralgefäßen, welche verhältnißmäßig zum Umfange der Geschwulst sehr weit und nahe aneinander gedrängt sind. Man konnte sogar in die weiteren Venen einen feinen Tubus einführen. An manchen Orten ist das zwischen den größeren Centralvenen gelagerte Bindegewebe von geringer Mächtigkeit. Die Venenwände daselbst zeigen mehrfache Ausbuchtungen. Es entsteht auf diese Weise ein venöses Lacunensystem mit schmalen brückenartig gespannten Trabekeln, in welchen letzteren dünne Gefäße capillaren Durchmessers ein Netzwerk bildend, gelagert sind und einerseits von centralen Arterien gespeist werden, andererseits wenigstens theilweise in die großen Venen unmittelbar einmünden. Wir haben also hier an der Wurzel des Fibroms den Bau eines cavernösen Gewebes vor uns.

Ein solches cavernöses Gewebe darf man aber nicht mit der gelockerten Uterussubstanz verwechseln, welche in einer Dicke von einigen Millimeter die größeren Fibrome häufig umhüllt. Zwischen letzteren und dem Muskelüberzuge des *Fundus uteri* spannt sich nämlich häufig ein aus resistenten bindegewebigen Platten bestehendes System von Lamellen an, die durch ein ungemein zartes siebartig durchlöchertes Bindegewebe in Verbindung treten. In den benannten Platten verlaufen ungemein zahlreiche, mitunter starke Gefäße. Virchow (in seinem Archiv, Bd. VI, S. 53) beschreibt echte cavernöse Bildungen an einem großen Uterusfibroid und konnte in den Balken des cavernösen Gewebes eine solche Menge von glatten Muskelfasern nachweisen, daß er die Geschwulst als *Myoma telangiectodes* bezeichnete. Auch Klob (pathol. Anatomie der weibl. Sexualorgane S. 152) sind mehrere Fälle geringerer und ein Fall von sehr bedeutender Entwicklung solcher cavernöser Bildungen in Uterusfibroiden vorgekommen.

In chronischer Verfettung begriffene Fibrome, welche in ihrer fibrillären Intercellularsubstanz allenthalben feinkörniges Fett zeigen und bei einem fahlgelben Aussehen eine kautschukähnliche Consistenz besitzen, sind dessenungeachtet von reichlichen Gefäßen durchzogen; nur jene Läppchen, wo die fettkörnige Trübung einen höheren Grad erreicht hat, erscheinen theilweise oder ganz ohne injicirbare Gefäße. Man begegnet auch an feinen Schnitten verfetteter Fibrome Gefäßen capillären Durchmessers, deren Wandung in ein Aggregat von Fettkörnchen umgewandelt ist. — Schält man die mitten in der Substanz

der Gebärmutter eingelagerten Fibrome aus, so lassen sich die stark vascularisirten bindegewebigen Schichten in mehrfachen Schichten nach Art von Kapseln abziehen. Die in denselben vorfindlichen Gefäße haben einen gestreckten Verlauf mit in die Länge gezogenen Gefäßmaschen. Gegen die Uterussubstanz hin wird der Zug der Gefäße ein serpentiner.

Wenn einzelne Knoten oder ein ganzes Fibrom bloß verkalken, nicht verknöchern, wobei die Umhüllungskapsel sich nicht betheiligt, so läßt sich an geeigneten Stellen dünner Schliffe, wo eben keine kalkdrusige Ablagerung stattgefunden hat, sondern eine mehr homogene kalkig-imprägnirte Grundsubstanz vorliegt, der Gefäßverlauf noch deutlich erkennen. Es sind nämlich scharf begrenzte, eine längere Strecke zu verfolgende, helle, rinnenförmige Züge von einem Querdurchmesser von etwa 0·01 — 0·02 Millim. mit einem zuweilen abgehenden Seitenzweige. Nicht selten findet man lange, das Segment eines Kreises beschreibende Züge, welche offenbar den interlobulären verkalkten Gefäßen entsprechen.

Ganz ähnlich wie im Uterusfibrom des Weibes finde ich den Typus der Gefäßverästelung in einem multiplen Fibrom aus der Mamma einer Hündin, von Herrn Prof. Dr. Pillwax exstirpirt. Jeder der Knollen, welche von dem Umfange einer kleinen Kastanie bis zu jenem einer großen wällischen Nuß schwanken, besitzt eine stark vascularisirte Umhüllungskapsel, von welcher die Gefäße in die Fächer je eines Knollens ein- und austreten und den von der Basalseite oder Wurzel des Knollens hineinziehenden Gefäßen begegnen.

Ein multiples Fibrom der äußeren Haut (dem *Fibroma molluscum* Virchow nahezu entsprechend) von der Hinterbacke eines Mannes von Herrn Primar. Dr. Zsigmondy abgetragen, ist von besonderem Interesse. Die Geschwulst saß mit breiter Basis auf. Sie besteht aus mehreren, durch eine zwischengelagerte normale Haut von einander getrennten Knollen. Jeder der letzteren ist aus protuberirenden, durch ½ Zoll tiefe Einkerbungen geschiedenen, fibrösen, derben, mit Epidermis allenthalben überzogenen Lappen zusammengesetzt. Diese differiren von dem Umfange einer Erbse bis zu jenem einer wällischen Nuß und zeigen an ihrer Oberfläche mannigfache seichte Furchen, wodurch die Knollen einer großen lappigen Warze ähnlich werden. Die Hornschichte der Epidermis ist an den Hautknollen von verhältnißmäßig dünner Lage, die Schleimschichte hin-

gegen stark entwickelt (Fig. 2. *a* und *b*) und von brauner Färbung, wodurch die Knollen eine der Negerhaut ähnliche Färbung erlangen, während die zwischen denselben noch erübrigte Haut die gewöhnliche Farbe besitzt. Die gewucherten Theile bieten wesentlich die Structur der Lederhaut dar. Der Papillarkörper ist hypertrophisch, die Papillen sind von ungleicher Dicke und Länge und stehen häufig in größeren Gruppen beisammen.

Der Gefäßreichthum ist ein überraschend großer. Da die Injection nur von einer Basalvene vorgenommen werden konnte, so haben wir hier hauptsächlich die venösen Gefäßbäumchen vorliegen. Die Maße drang zwar an mehreren Orten bis in das reiche Capillarnetz, ja selbst hie und da in einen arteriellen Ast vor. Wir wollen bei der Beschreibung von der Peripherie, dem Papillarkörper beginnen. In den größeren, dickeren Papillen beobachtet man nicht selten ein engmaschiges Netzwerk von Gefäßen, in den kleineren oder dünneren eine einfache Umbeugungsschlinge. Der venöse Abschnitt dieser Schlinge nimmt aber viel rascher an Volumen zu, als dies im Normalzustande in den Hautpapillen der Fall zu sein pflegt. so daß er alsbald das Mehrfache (3—4) des Umfanges vom aufsteigenden Capillarrohr beträgt. In dem Corium erhält das venöse Stämmchen zahlreichen Zuwachs durch seitlich einmündende Zweige und erlangt hierdurch ,in Horizontalschnitten betrachtet, ein radienförmiges Ansehen. Häufig geht von dem venösen Stämmchen einer Papillengruppe ein anastomosirendes zu dem nachbarlichen in horizontaler Richtung ab.

In dem weiteren Verlaufe nach abwärts verhalten sich die Venen auf eine merkwürdige Weise, indem sie häufig bald seitlich ausgebuchtet, bald halsartig abgeschnürt sind und zahlreiche Gefäße capillaren Durchmessers oft in ziemlich gleichmäßigen Abständen aufnehmen. Ein solches Venenrohr nimmt sich daher wie von einem Gefäßgitter umschlossen aus. Man begegnet auch zweien oder dreien eine Strecke weit parallelziehenden Venen ungleichen Diameters, welche durch vielfache quer verlaufende Zweige verbunden sind, somit ein venöses Geflecht bilden. (Fig. 2.)

Prüft man mit einer mittelstarken, etwa 100fachen Vergrößerung, so treten die vielfachen kleinen, seitlichen, abgerundeten Buckel der Venenwand hervor, auch liegen die Venen, insbesondere gegen die Basis der Geschwulst hin, in einem Lager von jungen

rundlichen Bindegewebszellen oder Fettzellen und sind von einem Schlingwerk von Capillaren umgeben, deren viele, vermöge ihrer bedeutenden Ausdehnbarkeit, einen embryonalen Habitus besitzen. Vergleicht man nämlich die injicirten Capillaren der äußeren Haut eines Embryo, so findet man sie im Allgemeinen weiter als jene eines Erwachsenen, was offenbar auf Rechnung der großen Ausdehnbarkeit der Gefäßröhrchen kommt. Die Maschenräume solcher junger pathologischer Capillarnetze sind dem embryonalen entsprechend sehr klein. Die oben erwähnte junge Brut von Bindegewebszellen breitet sich hie und da über größere Flächen aus und beherbergt schlangenförmig gewundene dünne Capillaren, welche ziemlich abgeschlossene Systeme bilden. Das zwischengelagerte fibröse Gewebe ist größtentheils uninjicirt geblieben.

Ein von Herrn Primar. Dr. Lorinser aus der Bauchhaut exstirpirtes Sarcom hat den Umfang einer größeren halbirten Pomeranze. Die adhärirende Bauchhaut ist an einer kreisförmigen, 8 Centimeter im Durchmesser haltenden Stelle durchbrochen, und über das Niveau der mit einem scharfen Rande sich begrenzenden äußeren Haut ragt eine sphäroidische glatte Geschwulst, die an ihrer Oberfläche mit einer dünnen Schichte Eiter überzogen ist. Das Gewebe der Neubildung ist blaß, ziemlich resistent, brüchig und läßt beim Drucke eine geringe Menge eines trüben Saftes ausfließen, der Spindelzellen mit ellipsoidischen Kernen suspendirt enthält. An der Durchschnittsfläche erkennt man viele Gefäßlumina mit einer an der Innenseite glatten Oberfläche und hie und da Blutextravasate, zumal gegen die periphere geschwürige Partie. Das geringe Stroma besteht aus straffen, schmalen Faserbündeln, zwischen welchen gleichmäßig und geregelt eingelagerte oblonge Zellen sich befinden.

Die Blutgefäße in der ringförmig die Geschwulst umgebenden Haut ziehen gerade zu den hypertrophischen gestreckten Papillen empor; in dem subcutanen Bindegewebe daselbst kommen zahlreiche, für das unbewaffnete Auge auffällige, mit Injectionsmaße erfüllte venöse Sinus zum Vorschein. Die Gefäße in der Geschwulst selbst sind viel zahlreicher als man es nach der Blässe und Consistenz derselben erwarten sollte und bilden engmaschige Geflechte, welche um so mehr als venöse angesehen werden müssen, da die Lichtung der sie constituirenden Gefäße diejenige der Capillaren um das Mehrfache übertrifft und man den Übertritt eines Sammel-

gefäßes aus einem Bezirke des Geflechtes in eine größere Vene auf Durchschnitten leicht verfolgen kann. Diese venösen Geflechte erstrecken sich von der Basis der Geschwulst bis gegen deren Oberfläche, und hier erst treten die rundlichen Maschenwerke von dünneren Gefäßen capillaren Durchmessers hervor, während sie in tieferen Lagen von den zahlreichen *Plexus ven.* zurückgedrängt erscheinen. Die Textur der Gefäßwandungen ist eine so einfache, daß man einen arteriellen oder venösen Charakter nicht mehr zu unterscheiden vermag. Aus diesem Umstande geht bei dem großen Gefäßreichthume hervor, daß an uninjicirten Durchschnitten der Geschwulst die Kerne der collabirten Gefäße für Parenchymkerne angesehen werden.

Ein gleichfalls von Herrn Primar. Dr. Lorinser aus der weiblichen Scheide exstirpirtes Faserzellensarkom von dem Umfange einer kleinen Faust, hatte sich in dem submucösen Bindegewebe entwickelt und ist an seinen Rändern allenthalben mit einem geschichteten Plattenepithel überkleidet, während die den Durchmesser eines Hühnereies etwa betragende centrale Partie der Geschwulst knopfartig hervorragt, glatt, excoriirt ist und eine röthliche Färbung zeigt.

Während der Injection der letztgenannten excoriirten Partie beobachtete man an deren freien Oberfläche ein Hervorsickern der Masse aus zahllosen winzigen Punkten an manchen Stellen, an anderen das Erscheinen von sehr reichlichen eng aneinander gerückten Blutgefäßen. Die nähere Untersuchung lehrt im Allgemeinen, daß der Gefäßverlauf wesentlich den Typus desjenigen einhält, den man aus Häuten mit einem Papillarkörper kennt. Es ziehen nämlich Stämmchen in schief aufsteigender oder horizontaler Richtung und schicken unter mehr weniger rechten Winkeln Äste ab, von welchen Büschel von Umbeugungsschlingen sich abzweigen. Die letzteren sind gestreckt; ihr auf- und absteigender Zweig liegen parallel und sind die Schlingen so nahe aneinander gerückt, daß wenig Raum für das zwischengelagerte Gewebe bleibt. Es reichen auch die Schlingen ganz nahe an die Oberfläche der geschwürigen Stelle und sind theilweise gewiß während des Lebens geborsten, was einerseits die kleinen blutigen Suffusionen und andererseits das Hervorsickern der Masse während der Injection erklärt.

Eine andere Frage wäre, ob denn die zahlreichen beschriebenen Gefäßschlingen überhaupt als neugebildete betrachtet werden dürfen,

da ja bekanntlich die Schleimhaut der weiblichen Scheide fadenförmige Papillen mit gestreekten Umbeugungsschlingen in denselben besitzt. Es ist daher wohl mit Grund anzunehmen, es habe in dem epithellosen geschwürigen Centralabschnitt der Geschwulst eine sarcomatöse Infiltration in dem Corium und Papillarkörper der Schleimhaut stattgefunden, wodurch eben das Epithel an dieser Stelle abgestoßen wurde, und die Papillen derartig mit einander verklebt wurden, daß eben nur die Blutgefäße als erkennbarer Rückstand des Papillarkörpers verblieben.

Ein von Herrn Prof. Dr. Späth vom *Cervix uteri* abgetragenes hahnenkammartiges, etwa 2 Centim. langes, gestieltes Sarkom ist an seiner Oberfläche theils glatt, theils von unregelmäßigen Furchen durchzogen, wodurch es ein lappiges Ansehen erhält; auch hängen abgeplattete, kurze, breit aufsitzende aufhebbare Fortsätze von der Oberfläche hie und da weg. Sein Stiel und Körper sind von beiden Seiten abgeplattet, und ist an ersterem eine größere abgehende Vene zu beobachten, von welcher aus eine Injection leicht vorgenommen werden konnte. Die Geschwulst ist an ihrer freien Oberfläche mit einem geschichteten Plattenepithel überzogen. Das Grundgerüste ist ein locker faseriges und tritt gegen die Peripherie mehr und mehr zurück. Die Zellen des Sarkomes sind klein, ihre Kerne rund, von gleichmäßiger Größe, und nehmen erstere an Anzahl gegen die Peripherie der Geschwulst derartig zu, daß Zelle an Zelle aneinander gereiht erscheint.

In dem Zuge der Gefäße ist eine planmäßige Anlage nicht zu verkennen. In dem Stiele des Polypen verlaufen die Gefäße mehr gestreckt und ein gestrecktes, sie umgitterndes Netzwerk von Capillaren umgibt sie; gegen die Peripherie seines Körpers entdeckt man ein reiches Lager von gleich weiten, mannigfach geschlängelten Capillaren, welche mittelst zahlreicher Anastomosen sich vereinigen und unregelmäßig aus- und eingebuchtete Maschenräume einschließen. An Durchschnitten ist zu ersehen, daß viele gewundene Gefäße mit verhältnißmäßig weitem Lumen gegen die Oberfläche der Geschwulst ausstrahlen und sich in einer geringen Entfernung davon in ein engmaschiges Netzwerk von Capillaren schnell auflösen. (Fig. 3.) Die letzteren erweitern sich bei ihrem Übergang in den venösen Abschnitt sehr rasch zu dem 3—4fachen ihres Volumens. Die Venen zahlreiche Nebenäste aufnehmend, dehnen sich häufig zu Buchten aus und ziehen längs der Axe der Geschwulst zu dem Stiele abwärts.

An Durchschnittsflächen kommen einige kleinere Cysten zum Vorschein, welche mit einem ungemein zarten, reichen und engmaschigen Capillarnetz ausgekleidet sind; verhältnißmäßig starke Gefäße treten zu und ab.

Zur Prüfung der Gefäßwandungen habe ich auch in diesem Falle so wie in mehreren anderen folgendes empfehlenswerthe Verfahren eingeschlagen. Die mit Kremser- oder Venetianerweiß (in tubes), suspendirt in rectificirtem Terpentinöl, injicirten Theile werden für einige Zeit in Weingeist gelegt und sodann feine Durchschnitte angefertigt, welche man so lange mit verdünnter Essigsäure behandelt, bis das kohlensaure Blei entfernt ist. Auch ist es von Vortheil, die in verdünnter Essigsäure gelegten Schnitte langsam zu erwärmen, um die Einwirkung der Säure zu potenziren. Hat das Aufsteigen der Kohlensäurebläschen aufgehört, so werden die Schnitte in Glycerin aufbewahrt. Die Gefäße, selbst Capillaren feinsten Durchmessers, bleiben klaffen und man ist in den Stand gesetzt, sich mit Leichtigkeit von der Selbstständigkeit ihrer Wandungen zu überzeugen. Das Häutchen des quer, schief oder nach der Längsaxe getroffenen, in den Schnitt gefallenen Capillarrohres steht über die Schnittfläche hervor, krämpt sich in die Lichtung ein oder aus derselben heraus und legt sich in Fältchen. (Fig. 4 *a*, *a*, *a*). An den größeren Gefäßen läßt sich eine gefaltete structurlose Intima mit einem einfachen platten Epithelüberzuge nachweisen, und mehrfache Schichten concentrisch um die Gefäßlichtung gelagerter oblonger Kerne liegen zu Tage. *(b, b.)*

Ein von Herrn Prof. Dr. C. Braun von der Vaginalportion des Uterus auf galvano-kaustischem Wege entferntes Sarkom unterscheidet sich von dem vorigen durch eine höhere und ganz eigenthümliche Entwickelung des Gefäßsystems. Die Geschwulst hat den ungefähren Umfang und die Gestalt eines kleineren Hühnereies, ist mit einem kurzen Stiele versehen, an ihrer Oberfläche allenthalben glatt, glänzend, grauröthlich und ziemlich resistent. Mehrfache Schichten abgeplatteter Epithelzellen bilden die äußere Umkleidung. Die Zellen des Sarkoms, in dessen peripheren Bezirken sind in sogenannter amyloider Entartung begriffen, d. h. der Zelleninhalt ist in eine structurlose, helle, homogene, das Licht stärker brechende Masse umgewandelt, und ein Zellenkern ist nicht mehr darstellbar. Strichweise trifft man Agglomerate von rundlichen Zellen; an anderen Orten

sind gelbbräunliche feinkörnige Pigmentmassen gesammelt. Starke wellenförmige Bindegewebsbündel begleiten die größeren Gefäße.

An der von dem Stiele aus injicirten Geschwulst erkennt man schon mittelst einer stärkeren Loupe ein sehr compresses Capillarnetz mit hie und da eingelagerten Gefäßstämmchen allenthalben unter der Epitheldecke. Auch an den Durchschnittsflächen der Geschwulst, also in deren ganzem Parenchym begegnet man demselben dichten Netzwerke, unterbrochen von helleren, dem Bindegewebe angehörigen Zügen. Mikroskopische Durchschnitte ergeben ein überraschendes Bild, welches in seiner Gefäßramification ganz an das *Systema venae portarum* der Leber erinnert, ja in einzelnen Abschnitten demselben zum Verwechseln ähnlich sieht. (Fig. 5.) Die arteriellen und venösen Stämme sind von einer dicken bindegewebigen Hülse umgeben, die ersteren besitzen die ihnen zukommenden bekannten Charaktere, die letzteren zeichnen sich durch eine meist stark entwickelte Adventitia aus. Die arteriellen Äste nehmen in ihrer Verzweigung nur nach und nach am Querschnitt ab und lösen sich in Gruppen von Capillargefäßsystemen auf, welche ein besonderes Interesse erregen. Die Netzwerke derselben werden von Röhren gebildet, deren selbstständige Wandung man auf eine gleiche Weise, wie im früheren Falle, nachzuweisen vermag. Ihrer Lichtung nach gehören die Capillaren zu den weiteren. Die Maschenräume sind eng und theils mit den degenerirten, oben erwähnten, theils mit besser erhaltenen Zellen erfüllt. Aus der Mitte je eines solchen Systems von Capillaren ziehen die venösen Reiserchen hervor, welche im Gegensatze zu den arteriellen sehr bald an Umfang zunehmen und eben so wie letztere einen mehr gestreckten Verlauf bewahren. Die oft stark entwickelte netzförmige Adventitia der venösen Stämmchen wird von den Capillaren umsponnen, bleibt jedoch von Gefäßen frei.

Es ist somit in diesem Falle zu einer intensiven Wucherung von Gefäßen des Corium der Schleimhaut gekommen, und zwar gruppenweise, so daß die einzelnen Systeme der neugebildeten Capillaren von arteriellen peripheren Gefäßen gespeist werden, während aus dem Centraltheile je eines Systems sich ein venöses Reiserchen hervorgebildet hat. Die Glätte der Schleimhautoberfläche hat keinen Abbruch erlitten, indem es zu keinen papillären Excrescenzen kam, welche in dem vorigen Falle hie und da angedeutet waren, wo auch

das submucöse Bindegewebe mit seinen Gefäßen sich reichlicher betheiligte.

Herr Prof. Dr. G. Braun trug die Vaginalportion eines Uterus galvano-kaustisch ab, da dieselbe an ihrer Peripherie mit succulenten, unregelmäßig vorspringenden, hie und da zapfenförmigen, glatten gerötheten Wucherungen besetzt war. An der amputirten Partie lassen sich zweierlei Substanzen deutlich unterscheiden, eine basale resistente von starken dickwandigen geschlängelten Gefäßen durchzogene und eine oberflächliche, 5—8 Millim. in die Tiefe sich erstreckende weiche, beim Drucke einen medullaren Saft abgebende Substanz, welche sich auch in die erwähnten Protuberanzen fortsetzt. Der Saft enthält ziemlich große, verschieden geformte, zuweilen zweikernige Zellen, die zwischen fächerförmig aufsteigenden zarten Faserbündeln gelagert sind und keinen ausgeprägten degenerativen Charakter an sich tragen. Diese Zellenzone ist gegen die derbe Grundsubstanz scharf abgeschnitten und an ihrer äußeren Oberfläche mit einem zarten Plattenepithel überzogen.

Mittelst Injection wird man ein sehr reiches peripheres Gefäßnetz gewahr. Ein zartes dichtes Geflecht von schlangenförmig gewundenen Gefäßen durchzieht die succulente Schicht. Ampullenartige Erweiterungen oder enge venöse Flechtwerke kommen an manchen Orten zum Vorschein.

Dieser Reichthum an Gefäßen bezieht sich jedoch nur auf das medullar sarkomatös infiltrirte Corium der Schleimhaut; dieses ist eben der Sitz der Gefäßwucherungen gewesen.

Ein von Hrn. Prim. Dr. Zsigmondy von der Schulterblattgegend exstirpirtes Faserzellensarkom besteht aus aggregirten Knollen, von denen der größte den Umfang einer kleinen Faust erreicht. Die Geschwulst hat ihrem äußeren Habitus nach eine täuschende Ähnlichkeit mit einer krebsigen, um so mehr, als einzelne Knollen theils schmutzig gelb verfärbt, excoriirt, mit zerklüfteten Bündeln in offenbarem Zerfalle begriffen sind, theils beim Druck eine dickbreiige, milchig gefärbte Masse austreten lassen, welche letztere eine Unzahl in feinfettkörniger Metamorphose ihres Inhaltes begriffener Spindelzellen suspendirt enthält. Nach Einwirkung von Essigsäure präcipitiren sich Mucinfäden in der umspülenden Flüßigkeit. Aus den nicht zerfallenden consistenten Knollen läßt sich nur eine geringe Menge eines trüben Saftes ausquetschen, der gleichfalls vorzugsweise Spin-

delzellen, mitunter mit großen ovalen auch doppelten Kernen aufweist. Ein aus Bindegewebsbündeln zusammengesetztes Stroma läßt sich nicht darstellen. An der Durchschnittsfläche von größeren Knollen erkennt man, daß sie aus der Verschmelzung mehrerer Lappen entstanden sind.

Die über die Knollen gespannte äußere Haut ist von starken, in den Furchen der Knollen verlaufenden Venen durchzogen. Das subcutane Fettgewebe fehlt gänzlich daselbst, und lockeres Bindegewebe senkt sich trichterförmig zwischen die verschmolzenen Lappen ein. Die Gefäße der äußeren Haut zeigen sowohl im Papillarkörper, als auch in der Lederhaut keine auffällige Anomalie, nur haben die venösen Stämmchen in den tieferen Lagen der Cutis ein beträchtlicheres Volumen angenommen, ohne jedoch zu sinusartigen Erweiterungen ausgedehnt zu sein. Die interlobulären Gefäße der Geschwulst haben einen mehr gestreckten Verlauf und beschreiben entsprechend den Contouren der Läppchen Bögen. Die intralobulären Gefäße breiten sich fächerförmig aus, winden sich wellenförmig und verbinden sich gegenseitig zu einem vorwiegend gestreckten Maschenwerke. Im Ganzen ist eine gewiße Regelmäßigkeit in dem Zuge der Gefäße und ein gleichmäßiges Kaliber der Capillaren nicht zu verkennen.

Ein von Herrn Prof. Dr. Pillwax von der Mamma eines Hundes abgetragenes *Cystosarcoma adenoides* hat den ungefähren Umfang einer starken Mannesfaust. An der äußeren Haut befinden sich einige etwa bis guldenstückgroße, haarlose Excoriationen; an einer Stelle ist von einer unterliegenden citronengroßen Cyste eine Fluctuation wahrzunehmen. Ein dickes Fettzellenlager bildet die Basis der Geschwulst, und es ragen daselbst eine größere und zwei kleinere Arterien hervor. Nachdem die letzteren mit den größeren Venen unterbunden waren, wurde die Injection von der größeren Arterie gemacht. Die an der Durchschnittsfläche klaffenden arteriellen Gefässe bewahren trotz ihrer vielfachen Ramificationen ein weites Kaliber und verlaufen in schlangenförmigen Windungen; ihre Äste, ziehen durch die sich in die Geschwulstmasse von der Basis insinuirenden Fettzellengruppen; ihre Capillaren umspinnen die Fettzellen.

Drüsenkörner *(acini)* trifft man theils in dem weichen, unregelmäßig lappig angeordneten Bindegewebe des Sarkomes, theils in dessen resistenterem Antheile, jedoch in ungleichmäßiger Vertheilung

und von verschiedener Grösse. Sie bestehen aus Gruppen von kleinen gekernten Zellen und werden von zarten Capillaren gespeist, welche ein so regelmäßiges Netzwerk bilden, wie man es gewöhnlich in dem Acinus einer Drüse sieht. (Fig. 6. *a*, *a*.)

Auch den bekannten spaltenförmigen Räumen, welche mit einer Zellenlage ausgekleidet den Drüsenausführungsgängen entsprechen, begegnet man. Sie nehmen in ihren Wandungen nach der Längsrichtung ziehende Gefässe auf, welche rechtwinkelig abgehende Zweige mit flachbogigen Umbeugungsschlingen absenden. *(b.)*

In dem bald dichteren, bald lockeren Bindegewebe, in welchem hie und da die Acini in größeren Strecken gänzlich fehlen, verlaufen die verhältnißmäßig starken interlobulären Gefäße in serpentinen Windungen *(c, c)*. Die kleineren Gefäße machen meist kurzwellige Excursionen und anastomosiren auf eine inconstante Weise.

Die interlobulären oder Bindegewebsgefäße geben nun die Äste für die Drüsenläppchen und deren Ausführungsgänge ab, und zwar in der Weise, daß sie theils einen größeren oder kleineren Bogen in dem peripheren Bezirke je eines Acinus beschreiben und in letzteren unter nahezu rechten Winkeln Zweige absenden; anderentheils sieht man centrale oder Axengefäße in den und aus dem Acinus treten, worüber namentlich Querschnitte belehrend sind.

An den mikroskopisch kleinen Cysten, welche eine colloide transparente Masse enthalten, ist der circuläre, mitunter concentrische Verlauf der Gefäße der vorwaltende. In je einer Cystenwand läuft ein verhältnißmäßig starkes Ringgefäß mit den die Wand umstrickenden Capillaren. Die Kreisbogen, welche die Ringgefäße beschreiben, nehmen in den größeren Cysten weitere Dimensionen an (bei *d*). In der oberwähnten, etwa citronengroßen Cyste unterhalb einer gestreckten und verdickten Brustwarze sind, wie bei dem von Joh. Müller beschriebenen *Cystosarcoma phyllodes*, eine Menge die Cyste größtentheils erfüllender, in Gruppen aneinander gelagerter bindegewebiger Lamellen ausgewachsen, welche gleichfalls reichlich vascularisirt sind. (Fig. 7 zwei Lamellen *a* und *b*.) Starke gestreckte arterielle Stämme ziehen längs der Anheftung in einer Lamelle und schicken die Capillaren unter nahezu rechten Winkeln aus. Dicke Venen, das Capillargefäßblut sammelnd, laufen zurück. Die Maschen daselbst sind bald gestreckt, bald oval, rund und durch die vielfachen Schlängelungen der Capillaren mannigfach modificirt, die

Maschenräume zuweilen sehr klein. In eine andere Cyste ragen dicke, wulstige bindegewebige Vegetationen von abgerundeter vielfacher Form und Größe mit colloidhaltigen Cystchen. Man trifft daselbst auch venöse *plexus* d. h. ein dichtes Netzwerk von weiten Blutgefäßstämmen, welche ihrerseits wieder von einmündenden Capillaren umsponnen werden.

Eine gleichfalls von Herrn Prof. Dr. Pillwax aus der Brustdrüse eines Hundes exstirpirte Geschwulst von dem Umfange einer kleinen Faust nähert sich mehr einem *Cystosarcoma simplex*. Die starke bindegewebige Kapsel steht mit dem weichen Parenchym des Sarkoms in unmittelbarem Zusammenhange.

Die Gefäßnetze der Hülse liegen in vielfachen Schichten übereinander; große weite Venen durchziehen die Kapsel. Verfolgt man die größeren Gefäße in ihrem Übergange in das Innere der Geschwulst, so beobachtet man neben einander liegende Büschel von rasch sich erweiternden Gefäßen venöser Natur, während die in ziemlich gleichmäßigen Abständen sich verzweigenden Äste mit wellenförmigem Verlaufe den arteriellen entsprechen. Im weichen zellenreichen Parenchym der Geschwulst begegnet man einem rundlichen Maschenwerke von dünnen Capillaren in regelmäßiger Anordnung. Von Cysten wird man bloß einige kleinere, erfüllt mit vascularisirten Vegetationen, gewahr.

Ein von Herrn Prof. Dr. Schuh von der weiblichen Brust abgetragenes, nahezu Kindskopf großes lappiges *Cystosarcoma gelatinosum* oder *Cystomyxoma* ist in einer Kapsel eingeschlossen, welche theils aus Fett-, theils aus derbem fibrösem und lockerem Bindegewebe besteht. Mit der Brustwarze ist auch ein größeres Stück der äußeren Haut abgetragen worden, an welcher ein 1 Decimeter im Durchmesser haltender rundlicher Abschnitt fehlt. Über das Niveau der daselbst scharfbuchtig, gleichsam ausgeschnittenen Haut ragt eine drusige, oberflächlich glatte geröthete Neubildung.

Die Geschwulst wurde von einer rabenfederkieldicken Arterie hauptsächlich gespeist, und von dieser aus geschah auch die Injection. Die erste besteht aus gallertartigen Knollen, welche in Hohlräumen eingeschlossen, von einer serösen fadenziehenden Flüssigkeit umspült werden. Kleinere Cysten kommen hie und da vor.

Eine von der die Knollen überziehenden Kapsel wegpräparirte, stark vascularisirte Schichte bietet ein überraschendes Bild (Fig. 8).

Man unterscheidet dünne gesehlängelte (*a*) nnd dickere mehr gerade verlaufende Stämmehen (*b*, *b*); die letzteren sind venöser Art nnd nehmen eine Masse von Gefäßchen capillaren Durehmessers auf, welche letztere in ziemlieh regelmäßigen kurzen Distanzen in das größere Gefäß einmünden und anderseits mit einem dichten, wie ein feines Spitzen- oder Gitterwerk sich ausnehmenden Capillarnetz in Verbindung treten. Dort, wo die Injeetion vollkommen gelungen ist, erstreckt sich das zarte Gitterwerk von einer Vene zur andern. Zuweilen sieht man größere Gefäße von solehen feinen capillaren Netzen eine längere Streeke lang hülsenartig umschlossen oder eine Vene aus einem solchen Netze entspringen und rasch an Umfang zunehmen (*c*). Spindelige Erweiterungen von Venenstämmehen treten hie und da zu Tage (*d*). Die Masehen des Netzes sind an manehen Orten mindestens so eng, wie jene der Lungenbläschen, so daß durch die kleinen Masehenräume kaum mehr als ein Eiterkörperehen passiren könnte. Eine nähere Untersuehung bei stärkeren Vergrößerungen ergibt, daß in je einem etwas größeren Masehenraume eine Fettzelle umschlossen von der Capillargefäßsehlinge liegt, während in den ganz engen Maschenräumen die Fettzellen noch nicht bis zur Erkennbarkeit ausgebildet sind. Vergleicht man das sieh entwiekelnde Fettgewebe beim Embryo z. B. in der äußeren Haut, so gelangt man zu derselben Ansicht.

Die Gefäßramification in den gallertigen Knollen muß auch als eine reiehliehe bezeiehnet werden. Es ziehen die Gefäße hauptsäehlich von der Wurzel je eines Knollens strahlenförmig in das Parenehym des letzteren und bilden daselbst ein eapillares, irreguläres gestrecktes Netzwerk in vielfaehen Lagen. Es gelingt leichter, das stark vaseularisirte Umhüllungsgewebe der Knollen, als letzteren selbst vollständig injicirt zu erhalten. An solchen Knollen wird es deutlich sichtbar, daß in die peripheren Schichten desselben aueh von der ihn umhüllenden bindegewebigen Kapsel zarte Gefäße eintreten.

Die benannten Knollen mit ihrem Umhüllungsgewebe geben ein vortreffliches Materiale, um das Wachsthum der Gefäße zu studiren. Die dickeren, venösen Gefäße haben nicht selten ein sägeartiges Ansehen, welches dadurch hervorgebracht wird, daß kurze spitzkonisehe Fortsätze ausgewaehsen sind, welche mit ihrer Basis ein Continuum mit der Gefäßwandung bilden, mit ihrem spitzen Ende in dem nachbarlichen Bindegewebe sich verlieren. Auch von Gefäßen capil-

laren Durchmessers gehen solche spitze, trichterartige, mit Injectionsmasse erfüllte Fortsätze ab, welche sich mit ähnlichen Fortsätzen eines nachbarlichen Capillargefäßes verbinden, ein Vorgang, wie er schon seit lange bekannt ist.

Ein interessanter Punkt ist die von der äußeren Haut entblößte, nackt zu Tage liegende, oben erwähnte Wucherung. Man erkennt mittelst der Loupe bei reflectirtem Lichte viele ziemlich dicke, wellig verlaufende, meist büschelförmig vereinigte, so nahe an einander gerückte Gefäßplexus, daß die bindegewebige Zwischensubstanz verschwindend klein ist. Senkrechte Schnitte führen zu demselben Resultat, daß die Gefäßlumina bis nahe an die Oberfläche reichen, im Allgemeinen sehr weit sind und Gefäße schmalen capillären Durchmessers in tieferen Lagen in größerer Anzahl angetroffen werden. Die Gefäßpakette steigen in wellenförmigen Excursionen von der Tiefe gegen die Oberfläche.

Die hie und da zerstreuten Cysten besitzen eine äußere Lage von verhältnißmäßig starken zu- und abführenden Gefäßen und ein dichtes Maschenwerk von Capillaren als innere gegen die Cystenhöhle gekehrte Lage, welcher sich die einfache Epithelschichte anschließt.

Ein von Herrn Prim. Dr. Seibert aus der weiblichen Brust exstirpirtes *Cystosarcoma proliferum* von dem ungefähren Umfange zweier Fäuste, wurde von dem arteriellen Gebiete mit Blau, von dem venösen mit Weiß injicirt, und man konnte hiebei beobachten, daß die Masse von einem oberflächlich gelagerten arteriellen Gefäße in eine größere Vene mit großer Leichtigkeit vordrang. Es sprechen nämlich das rasch zunehmende Gefäßlumen, die vielen einmündenden Stämmchen und der serpentine Verlauf für den venösen Charakter. Überhaupt ist ein beträchtliches Überwiegen des venösen Systems allenthalben zu constatiren.

Großen, für einen dickeren Tubus zugänglichen Venen begegnet man theils in der bindegewebigen, fettzellenhaltigen Kapsel der Geschwulst, theils unter dem Cutisgewebe; sie communiciren direct mit einander. Die oberflächlichen venösen Reiserchen an den drusig knolligen, in je eine Cyste hineinragenden Auswüchsen sind federbuschartig oder sternförmig; sie sammeln das Blut aus bindegewebigen Läppchen je eines Knollens und führen es den zahlreichen, weiten, in den seichten, oberflächlichen Furchen der Knollen verlaufenden Venen zu. An Durchschnitten trifft man zahlreiche venöse

Geflechte, hauptsächlich in den Zwischenräumen der Läppchen. Das die Knollen verbindende Bindegewebe ist gleichfalls sehr reich an weiten venösen Sammelgefäßen. Die Arterien in der Kapsel der Geschwulst zeichnen sich durch einen kleinen, im Verlaufe wenig abnehmenden Querschnitt und einen gestreckten Zug aus. Die feineren arteriellen Zweige daselbst bilden flache Bögen und ein weites Maschenwerk. Im Parenchym der Geschwulst umranken sie die weiteren Venenstämmchen.

In einem analogen, von Herrn Prof. Dr. Schuh übermittelten Falle eines *Cystosarcoma proliferum* ist gleichfalls eine unverhältnißmäßige venöse Präponderanz auffällig. Die Venen erweitern sich während ihres Verlaufes zu spindeligen, dreieckigen, zuweilen seitlich kolbenartig aufsitzenden Buchten, fließen in einen Plexus auseinander, dessen scharf contourirte Hohlgänge kleine rundliche Maschenräume einschließen. Solche plötzliche Erweiterungen der Blutbahn treten in inselförmigen Bezirken der Geschwulst auf.

Ein polypöses Cystosarcom der Uterusschleimhaut von abgeplatteter Form und dem ungefähren Umfange einer Mandel, hängt mit einem Stiele am *Fundus uteri*. An der glatten Oberfläche des Sarkomes sieht man ziemlich dicke strahlenförmige Gefäßzüge sich schlängeln. Das in geringem Maße resistente, zellenreiche Parenchym ist allenthalben bis zu seiner scharfen Begrenzung an der Gebärmuttersubstanz von winzigen Cysten durchsetzt, welche wahrscheinlich aus den Uterinaldrüsen sich hervorgebildet haben. Die Cysten sind abgerundet, scharfrandig, von der Größe eines Stecknadelköpfchens bis zu einem für das unbewaffnete Auge verschwindend kleinen Umfange, mit einer schleimig gallertigen Flüssigkeit erfüllt und einem Epithel ausgekleidet.

Die von der Uterinalsubstanz in den Polypenstiel eintretenden Gefäße nehmen plötzlich einen stark gewundenen Verlauf an, und umkreisen die Cysten derartig, daß die meisten, in Gruppen beisammen stehenden kleinsten Cysten von einem ziemlich weiten Gefäßringe umgürtet werden, während zu einer größeren Cyste zwei, drei oder selbst mehrere Gefäße hinzutreten. (Fig. 9; der Rand *a, a* entspricht der freien Oberfläche.) Indem dieselben einen größeren oder kleineren Bogen in dem die Cyste umgebenden Bindegewebe beschreiben, geben oder nehmen sie die Capillargefäße für die Cyste selbst auf. Bei der dargestellten Modification der Gefäßvertheilung in klei-

nen und größeren Cysten ist es nicht unwahrscheinlich, daß die Verschmelzung der kleineren zu einer größeren Cyste stattfinde, wobei es auch zu einer Resorption der entsprechenden Gefäße kommen müßte. Anderseits muß auch zugegeben werden, daß eine größere Cyste sich erweitere, wobei ein neue Zweige treibender Gefäßast der Cyste eine Deviation nach außen erleidet, somit der enge Kreisbogen in einen weiteren umgewandelt werde. Die in dem parenchymatösen Theile des Polypen, also zwischen den Cysten gelegenen Gefäße lösen sich in ein compresses Netzwerk mit rundlichen Maschen auf, welche in feinen Schnitten bei stärkeren Vergrößerungen deutlich zur Anschauung gebracht werden.

Ein analoger, dem *Cystosarcoma adenoides* (Rokitansky) einzureihender Fall vom Fundus eines hypertrophischen, fibromatösen Uterus wurde im von der *Art. uter.* injicirten Zustande untersucht. Die Neubildung sitzt in Gestalt eines bis 1 Centimeter dicken Schleimhautwulstes von dem Umfange etwa eines Viertelguldenstückes breit auf.

Die auf der glatten Oberfläche der Geschwulst mündenden Uterinaldrüsen sind in verschiedenem Grade erweitert und hie und da mit einem durchscheinenden gallertigen Pfropf erfüllt. Auch in den tieferen Lagen der Geschwulst stößt man allenthalben auf bifurcirte, mit Zellen ausgekleidete, cystenartig erweiterte Drüsenschläuche. Von den Gefäßen will ich insbesondere hervorheben, daß sehr nahe dem die Neubildung überdachenden Epithel ein Netzwerk von unverhältnißmäßig weiten Capillaren die Drüsenschläuche gleich einem Gitter umstricke. Diese oberflächlichen Capillaren sind nämlich mindestens 3—4mal so weit, als diejenigen, welche in den tieferen Schichten des Sarkomes liegen.

Von Myxomen hatte ich drei zu untersuchen Gelegenheit. Ein *Myxoma gelatinosum* (Virchow), drusige Gallertgeschwulst (Schuh) aus der weiblichen Brustdrüse, ist aus einem Agglomerate von sehr blassen, sulzig durchscheinenden, wenig resistenten, abgerundeten Knollen zusammengesetzt, welche durch lockeres Bindegewebe aneinander geheftet sind. In letzterem verlaufen weite, für eine gröbere Sonde leicht durchgängige, mit einander direct communicirende venöse Blutgefäßstämme, welche bei der Operation stark bluteten. Von diesen Stämmen aus gelang die Injection des einen oder anderen Knollens leicht. Die letzteren besitzen ein eigenes, abgeschlossenes, reichhaltiges Gefäßsystem. Die Substanz der Knollen besteht aus einem

lockeren, zartfaserigen Stützgewebe; Bindegewebszellen verschiedener Gestalt liegen in einer hyalinen structurlosen Masse. Die arterielles Blut führenden Gefäße geben Äste unter sehr spitzen Winkeln ab und verlaufen stark geschlängelt in ein gestrecktes Maschenwerk sich auflösend. Die venösen Zweige bilden sternförmige Gruppen, und es ziehen die etwas weiteren venösen neben den engeren arteriellen Gefäßen.

Vergleicht man nichtinjicirte mit injicirten Knollen, so muß man wohl zugestehen, daß man in ersteren die Blutgefäße, zumal die sehr zarten und dünnen Capillaren kaum als solche bestimmt erkennen könnte, da sie, wenn ihres Inhaltes entledigt, bloß als mit Kernen besetzte Stränge sich ausnehmen.

Als eine ungewöhnliche Bildung in dieser Gallertgeschwulst habe ich noch anzuführen, daß sieben ovale, abgeplattete, dreieckige, oder ganz unregelmäßig gestaltete Knöchelchen bis zum Umfange etwa eines Mohnsamenkornes in dem interstitiellen Bindegewebe der Knollen eingebettet sind. Einige Knöchelchen verhalten sich im Durchschnitt gerade wie Querschnitte eines Haversischen Canales mit concentrischen Lagen von Knochenkörperchen; andere zeigen ganz deutlich Resorptionsalveolen der Knochensubstanz gegen den centralen Theil.

In einem consistenteren Myxoma, welches auf der Klinik des Herrn Prof. Schuh von der äußeren Haut ausgeschnitten wurde, zeigen sich überraschend dichte Gefäßnetze mit oft nur schmalen spaltenförmigen Zwischenräumen. Die Gefäße haben im Allgemeinen eine weite Lichtung und machen ihre Netze mehr den Eindruck von venösen Geflechten, in welche dünne Seitenzweige einmünden. — Ein von der Vaginalportion der Gebärmutter galvano-kaustisch von Herrn Prof. Dr. Gust. Braun abgetragenes Myxoma von dem Umfange einer größeren Pomeranze, ist an seiner Oberfläche theilweise mit einem platten Epithel überkleidet, theilweise erodirt und blutig suffundirt, Das Gewebe ist im Allgemeinen locker, gallertähnlich mit einem netzförmigen Balkengerüste versehen. Die Injection konnte bloß an der Durchschnittsfläche von einem größeren, wahrscheinlich venösen Gefäße gemacht werden. Die injicirte Masse drang an einer Stelle bis an die Peripherie. Die zarten capillaren Netzwerke daselbst haben einen regulären Typus und sind in einer Lage von bindegewebigen Zellen eingebettet. Der Verlauf der weiteren Gefäße im Parenchym der Geschwulst ist ein stark gewundener, mit steilen wellenförmigen Excur-

sionen. Die capillaren rundlichen Maschenwerke des Parenchyms legen bis zu der Einmündung in die Gefäße mit venösem Typus einen kurzen Weg zurück. Für die überwiegende Venosität der Geschwulst sprechen auch noch die beträchtlichen venösen, mit Injectionsmasse erfüllten Sinus.

Ein zusammengesetztes Eierstockcystoid (Rokitansky), welches 13 Centim. lang, 75 Centim. breit und 4 Centim. dick ist, besteht aus zwei abgerundeten, durch eine parenchymatöse Brücke verbundenen Lappen. Dieselben sind an ihrer Oberfläche glatthäutig, mit flachhügeligen Erhebungen versehen und von entsprechenden Furchen durchzogen, an ihren abgestumpften Rändern durchscheinend. In den Hohlräumen des aus häutigen Lamellen aufgebauten Fachwerkes der Geschwulst ist eine zähschleimige durchscheinende Substanz eingeschloßen, welche viele epithelartige, platte, in Gruppen oder einzeln stehende Zellen als organisirte Theile faßt.

Die Gefäßramification zeichnet sich sowohl durch eine besondere Eigenthümlichkeit, als auch durch seine Gleichartigkeit aus. An der Peripherie der Geschwulst verlaufen die größeren Gefäße in den oben bemerkten Vertiefungen. Nach Abzug der zarten gespannten peritonealen Hülle liegt ein zierliches Gefäßnetz zu Tage, welches an der Oberfläche allenthalben durch seine gleiche Conformation überrascht. Es ist eben eine einfache Lage von nebeneinander liegenden Gefäßgruppen, von denen jede ein so ziemlich in ihrer Mitte gelagertes venöses Reiserchen besitzt. In dieses münden die Capillaren in ziemlich gleichmäßigen Abständen, so daß hieraus ein gefiedertes Ansehen erwächst. Die eine weite Lichtung besitzenden Capillaren winden sich schlangenförmig und schließen gestreckte Maschenräume von ziemlich gleicher Dimension ein; es kommen jedoch mitunter kleine, runde Maschen vor. Ein die Capillargefäßgruppe speisendes, dünnes, gestrecktes arterielles Stämmchen wird man hie und da gewahr. (Fig. 10, *a*, *a*; die venösen Stämme *b*, *b* sammeln das Blut aus dem in der gekrümmten Fläche ausgebreiteten Capillarnetze.)

Die beschriebene subperitoneale Gefäßschichte setzt sich auf die zarten Scheidewände des Cystoides in derselben prägnanten Weise fort. Schneidet man nämlich ein Stück aus dem Innern der Geschwulst aus, so erhält man nach Wegschaffung des zäheschleimigen Inhaltes dünne, nach Art der Blätter eines Buches geschichtete, zusammenhängende vascularisirte Lamellen. Die letzteren bestehen

aus zartem Bindegewebe als Stützgewebe für die eingelagerten Gefäße und sind an ihrer gegen den Cystenraum gekehrten Oberfläche mit einem platten Epithel überkleidet. Die in manchen Lamellen vorfindlichen, nebeneinander verlaufenden, arteriellen und venösen Gefäßstämme sind beträchtlichen Umfanges, da sie eben das Blut von ganzen Reihen von Lamellen zu- und ableiten. Dort, wo eine papilläre abgeflachte Excrescenz in die vielkämmerige Cyste hineinragt, ist in ersterer entweder eine einfache oder aus einem Netzwerke zusammengesetzte Gefäßschlinge zu beobachten. Das sehr nahe dem scharfen Rande der Excrescenz gerückte Gefäß adaptirt sich den Aus- und Einbuchtungen derselben. Die größeren, von beiden Seiten abgeflachten Excrescenzen mit ihren Gefäßramificationen erinnern in ihrem Baue an Darmzotten.

Stellt man eine Vergleichung der geschilderten Gefäßverästelungen und Netze mit jenen im normalen ausgebildeten Eierstocke vorkommenden an, so leuchtet es alsogleich ein, daß der Ramificationstypus jenem des Graafe'schen Follikels entspreche, es ist somit auch in der Gefäßwucherung der Wände der vielkämmerigen Eierstockcyste ein Beleg mehr für die von Rokitansky (Lehrbuch der path. Anat. I. 231) vertretene Ansicht, daß der Eierstockcyste ein präexistentes physiologisches Hohlgebilde, der Follikel, zu Grunde liege. Förster spricht sich in seiner path. Anat. dahin aus, daß die Grundlagen von Cystoidgeschwülsten im Ovarium von den Graafe'schen Follikeln und ihren Anlagen gebildet werden, einer Ansicht, welcher auch Klob (l. c. 352) beigetreten ist. Nimmt man hiebei noch die Meinung Grohe's (Virchow's Archiv XXVI, S. 271) zu Hilfe, der dem Eierstocke ein nutritives Gefäßsystem, welches dem Wachsthume des Organes als Ganzen und der Erhaltung seiner einzelnen Theile vorsteht, und ein functionelles vindicirt, welches local zu verschiedenen Zeiten beim Wachsthum der Follikel entsteht und nach erfolgter Reifung sich wieder zurückbildet: so dürfte bei dem zusammengesetzten Eierstockcystoid eine Wucherung des functionellen Gefäßsystems mit Recht angenommen werden.

Die beträchtlichen Wucherungen von organischer Muskelfasersubstanz, von Virchow als *Myomata* bezeichnet, bewahren auch in ihren Gefäßneubildungen den dieser Substanz zukommenden Charakter. Zur Belehrung mag folgender Fall dienen: Eine von Herrn Prof. Dr. C. Braun galvano-kaustisch abgetragene Uterusgeschwulst hat

den Umfang einer Faust erreicht, ist von blaßgrauröthlicher Färbung, mäßiger Resistenz und Succulenz; Bündel von organischen Muskelfaserzellen sind allenthalben in großer Menge nachzuweisen.

Die Geschwulst ist mit einer äußerst gefäßreichen, bindegewebigen Kapsel überzogen. Die von einem anscheinend arteriellen, für einen feinen Tubus eben noch zugänglichen Gefäße gemachte Injection läßt in der Kapsel ein eng gegittertes Maschenwerk von Capillaren gewahr werden. Diese vereinigen sich alsbald zu venösen Stämmchen, welche in mannigfachen Schlängelungen durcheinander ziehend ein buntes Gewirre von sich kreuzenden Gefäßen darstellen. (Fig. 11.) Verfolgt man den Übergang der Kapselgefäße in jene der oberflächlichen organischen Muskelfasersubstanz, so macht sich ein gestreckter paralleler Verlauf der Gefäßäste mit unter nahezu rechten Winkeln abgehenden Zweigen bemerkbar. Die Gefäße des Parenchyms der Geschwulst sind durch mit Essigsäure aufhellbare bindegewebige Schichten (Fig. 12 *a*, *a*, *a*) in Gruppen geschieden und zeichnen sich im Allgemeinen durch eine weite Lichtung und einen auffälligen Parallelismus aus. Die parallelen Gefäßzüge werden von quergelagerten Stämmchen (theils arterieller, theils venöser Natur) durchkreuzt. Die von den Capillaren gebildeten Maschen sind gestreckt und nähern sich häufig einem Rechtecke.

Ein ausgezeichnetes Exemplar eines *Adenoma mammae*, von Herrn Primar. Dr. Lewinsky exstirpirt, hat den Umfang von nahezu zwei Fäusten und beherbergt in einem resistenten fibrösen Stroma die bekannte, ziemlich gleichmäßig vertheilte lappige Drüsensubstanz mit den zarten, granulirten abgeplatteten Zellen, welche nach Aufhellung des Stromas mittelst Essigsäure um so deutlicher in ihrer Gruppirung hervortreten. Desgleichen sieht man die Ausführungsgänge der Acini.

Das abgerundete Neugebilde ist mit einer lockeren, abhebbaren bindegewebigen Kapsel versehen, welche sich an die flachhügeligen Erhebungen und rinnenförmigen Einsenkungen legt und mit dem Stroma in innigen Zusammenhang tritt. Eine größere Arterie, um in dieselbe einen feinen Tubus einführen zu können, war ich nicht im Stande aufzufinden; es ist daher mit Grund anzunehmen, daß viele kleine arterielle Zweige von der Basis der Geschwulst in dieselbe eindringen. Ich mußte mich begnügen, von einigen peripheren Venen aus auf injectivem Wege den Gefäßverlauf zu verfolgen.

Die bindegewebige Kapsel ist sehr gefäßreich, die Arterien und Venen ziehen, wie dieß ja gewöhnlich in dem lockeren Bindegewebe der Fall ist, in serpentinen Windungen neben einander. Die tieferen Lagen der bindegewebigen Hülle nehmen an Dichtigkeit zu, und man stößt daselbst auf ein engmaschiges Netz von Capillaren, das eine Fettzellenlage von verschiedener Mächtigkeit hie und da umgreift. Die Gefäße sind im Allgemeinen weder an der Peripherie, noch auch im Parenchym der Geschwulst im Verhältniß zum Volumen derselben von entsprechend weitem Kaliber. Im Parenchym, das Ähnlichkeit mit jenem einer größeren acinösen Drüse z. B. *Pancreas* hat, scheiden sich die Gefäße in solche für das interstitielle fibröse Bindegewebe, in jene der Drüsenacini und der Ausführungsgänge ab. Die ersteren (Fig. 11 *a*, *a*), dem Zuge der Bindegewebsbündel folgend, lösen sich in ein hie und da sichtbares, großmaschiges Netz mit bogenförmigen Umbeugungsschlingen auf. Das eine oder andere dieser interlobulären Gefäße tritt nun in ein Drüsenläppchen ein oder aus demselben aus. In je einem Läppchen verzweigen sich die intralobulären Gefäße und umspinnen die Drüsenzellengruppen mit einem zierlichen Netze von Capillaren, dessen Maschen von regulärer rundlicher Gestalt sind (*b*). An den Ausführungsgängen sieht man zu den zu- oder abtretenden Gefäßen unter rechtem Winkel stehende Umbeugungsschlingen (*c*). Im Ganzen genommen ist somit auch in der Gefäßramification der typische Charakter einer acinösen Drüse ausgeprägt.

Ein Adenoma des Dickdarmes von schwammiger Consistenz ist durch tiefe Einschnitte in mehrere Lappen geschieden, welche von Bohnen- bis zur Kastaniengröße sich erstrecken und abgerundet nach Art eines Kugelsegmentes mit breiter Basis aufsitzen. Die Schleimhaut ringsum die halbkugeligen Schwellungen wird dicker und weicher als in entfernteren Stellen. Die Öffnungen der Lieberkühn'schen Drüsen oder die Lücken für deren Schläuche sind sowohl an der nicht geschwellten Schleimhaut, als auch an der Oberfläche der Geschwülste allenthalben wohl erhalten. An Querschnitten derselben sieht man allenthalben die mannigfach sich verästelnden, hie und da blind endigenden Drüsenschläuche mit oblongen Zellen ausgekleidet. Die wuchernde Drüsensubstanz geht durch die ganze Dicke der Geschwulst bis an die *Muscularis* des Darmes. Man kann die allmähliche Bildung der Wucherung der die Schwel-

lung umgebenden Schleimhaut beobachten, welche allmählich dicker geworden ist, somit eine gleichsam in die Fläche ausgebreitete Drüsenwucherung darstellt.

Die Gefäße des entsprechenden submucösen Bindegewebes sind in der Umgebung der Aftergebilde weiter, zeigen mannigfache schlangenartige Windungen und senden aufsteigende Äste zur Neubildung ab. Nach Wegnahme der *Muscularis* des Darmes an der Basis der Geschwülste überblickt man mittelst der Loupe eine dichtgedrängte Menge von Blutgefäßen. In der durchscheinenden lockeren Bindesubstanz der Adenome ziehen starke, sich ramificirende Blutgefäße von der Basis gegen die kuppelige Oberfläche und lösen sich in hie und da injicirte, die Drüsenschläuche umspinnende engmaschige Netze auf.

Ganz interessante Circulationsverhältnisse gewährt das *Angioma lobulare* (Teleangiectasie der Autoren). Ein solches von der Größe einer wällischen Nuß wurde von Herrn Prof. Dr. Schuh einem Kinde sammt der äußeren darüberliegenden Haut entfernt und zeigt eine lappige Anordnung. Die Basis der Geschwulst wird von einem Fettpolster gebildet.

Es konnte noch an der einen Hälfte der mitten durchgeschnittenen Geschwulst eine kleine, für einen feinen Tubus zugängliche Arterie aufgefunden werden, von welcher aus eine partielle Injection vorgenommen wurde.

Die lobuläre Beschaffenheit wird durch Gefäßknäuel hervorgebracht, welche mittelst lockeren interstitiellen Bindegewebes zusammenhängen. In letzterem ziehen die größeren Gefäßstämme, welche zu den Knäueln treten und sich verästeln, indem sie in sehr kurzen Distanzen unter spitzen Winkeln Äste abgeben, welche wieder ihrerseits unter denselben Winkeln theils anastomosirende, theils sich weiter ramificirende Zweige absenden. Der Verlauf dieser stärkeren Gefäße ist im Allgemeinen ein gestreckter mit geringen seitlichen Excursionen. An dem Läppchen angelangt, lösen sich die Zweige in Gruppen von darmähnlich gewundenen, hie und da zu einem sehr compressen Maschenwerke verbundenen Capillaren auf, welche letztere so nahe aneinander gepreßt sind, daß sie nur durch eine dünne Lage bindender Zwischensubstanz von einander gesondert erscheinen. (Fig. 14.) Der Durchmesser der dünneren Capillaren dürfte den normalen in der Haut nur um Weniges übertreffen.

Die lappig angeordneten Gefäßknäuel haben eine ovale Gestalt, sind mohnsamengroß und darüber. Sie setzen sich spitzkegelig in das Hautgewebe des *Panniculus adiposus* fort, umgreifen Fettzellengruppen oder einige wenige Fettzellen und bewahren bis an die Grenze des Fettgewebes stets ihren stark geschlängelten Verlauf. An geeigneten Stellen kann man den unmittelbaren Übergang der knäuelartigen Gefäße des Angioma in die, die Fettzellen umspinnenden Gefäße wahrnehmen. Man trifft also hier die Charaktere eines *Lipoma telangiectodes.*

Verfolgt man anderseits die Gefäße in das hypertrophische Corium, so kann man wohl sagen, daß dasselbe aus einem Agglomerate von, durch bindegewebige Fächer *(b, b)* getrennten Gefäßknäueln bestehe, aus welchen sich schlängelnde venöse Stämmchen zurücklaufen. Die Papillen sind dick, gewulstet, unförmlich und ihre Gruppen durch tief eindringende, mit Epidermis überkleidete Einschnitte gesondert. Die Schleimschichte ist stärker entwickelt und ungewöhnlich stark pigmentirt. Die mißgebildeten Papillen schließen bald ein Convolut von mannigfach verschlungenen Gefäßen ein oder nehmen eine kolossal erweiterte (bis auf das Zehnfache) bald mehr, bald weniger gewundene, hie und da ein seitliches Gefäß abgebende Schlinge auf *(a, a)*. An abgeflachten Stellen des Papillarkörpers zieht nicht selten ein eben so kolossales Capillarrohr in horizontaler Richtung. Eine genauere Einsicht in das Verhältniß der Gefäße zu dem Bindegewebe erhält man mittelst dünner Schnitte durch die Lederhaut. (Fig. 15.) Von den accessorischen Gebilden der Haut sind gut entwickelte feine Wollhaare zu sehen, Schweißdrüsen oder deren Gänge nicht zu ermitteln.

Die während des Fötallebens stattgefundene, auf einen Bezirk beschränkte, als eine Bildungsanomalie des Gefäßsystems der Lederhaut zu bezeichnende enorme Wucherung von Gefäßknäueln ist nur in manchen, vorzugsweise mißgebildeten Abschnitten des Papillarkörpers mit einer beträchtlichen Erweiterung des Capillargefäßsystems verknüpft. Die dilatirten Capillaren zeigen eine ansehnliche, in Essigsäure aufquellende Adventitia, so daß man versucht wäre, die ersteren als dem venösen Systeme angehörige Gefäße zu deuten; es spricht jedoch der Umstand dagegen, daß man an vielen Orten im Stande ist, den unmittelbaren Übergang der mannigfach ausgebuchteten weiten Gefäßröhren des Papillarkörpers in die engeren Capil-

laren zu sehen. Hinsichtlich der histologischen Beschaffenheit der weiteren geschlängelten Gefäße in den Läppchen habe ich noch zu bemerken, daß sie an ihrer Innenfläche mit einem platten Epithel ausgekleidet und nach außen mit einer bindegewebigen Hülle umgeben sind. Organische Muskelfaserbündel trifft man in größerer Mächtigkeit als im Normalzustande der Haut, sie verzweigen sich zwischen den Gefäßpaquetten.

Über cavernöse Blutgeschwülste habe ich blos eine Beobachtung anzuführen, welche mit jener von H. Haussen (Zeitschrift für rationelle Medicin Bd. XX, S. 155) übereinstimmt. In dessen Falle gelangen die Injectionen in die cavernösen Geschwülste des Vorderarmes sowohl von den Arterien als von den Venen aus. Es communicirten somit die Lumina der Geschwülste sowohl mit der Arterie als auch den Venen. Mein Fall bezieht sich auf einen *tumor cavernosus* der äußeren Haut, exstirpirt von Herrn Prim. Dr. Lorinser. Ich habe eine doppelte Injection von einer Arterie an der Basis der halbcitronengroßen Geschwulst und von einer Hautvene aus gemacht. Die Balken des cavernösen Gewebes an der Basis der Geschwulst sind dicker, die Hohlräume enger und besitzen die ersteren ein sie durchziehendes Capillarnetz; einzelne Capillaren münden unmittelbar in die Hohlräume daselbst. Die venösen Sinus gegen den Papillarkörper der äußeren Haut sind weiter und nehmen theils Gefäße capillaren Durchmessers, theils venöse Stämmchen von den Balken und dem subcutanen Bindegewebe auf.

Ein Epithelkrebs der Nase, exstirpirt von Herrn Prof. Schuh, nistet in der äußeren Haut und hat sich in einer scharf begrenzten Zone etwa 1 Centimeter hoch über das Niveau der Haut erhoben. Es fehlt daselbst die Hornschicht der Epidermis und ist die Oberfläche der Schwellung gelbröthlich, succulent von geringer Resistenz, glatt, mit Andeutung einer läppchenartigen Anordnung. An senkrechten Schnitten erkennt man eine leichte Spaltbarkeit von der Basis gegen die Oberfläche; zudem wird man überrascht durch die Masse von daselbst wuchernden, sich tief einsenkenden Lagen von Schleimschichtzellen der Epidermis.

Diese Lagen enthalten auch jene rosettenförmig gruppirten, im Epithelkrebs meist vorfindlichen Zellen. Das Unterhautfettgewebe ist wie gewöhnlich hypertrophisch. Die Injection wurde von einem Blutgefäße des letzteren aus gemacht.

Die Gefäßramification kann in eine der Lederhaut und eine des Papillarkörpers unterschieden werden. Die erstere (Fig. 16 *a, a*) ist ungemein gefäßreich. Die arteriellen Gefäße sind nicht deutlich als solche erkennbar und scheinen viele kleine, von mehreren Seiten zuzulaufen. Die zahlreichen schmalen Capillaren machen kurze, steile, wellenförmige Excursionen, begleiten die Bindegewebsbündel und umspinnen sie in dichten Lagen. Aus den capillaren Netzen treten die venösen Stämmchen hervor, welche hie und da mittelst kurzer anastomosirender Äste zu einem venösen Geflecht sich vereinigen. Von der beschriebenen dichten Gefäßschichte der Lederhaut steigen schwache Gefäßbündel gegen die Oberfläche empor, senden anastomosirende Äste zu den nachbarlichen Bündeln, wodurch die Durchschnitte ein fächeriges Ansehen erlangen *(b, b)*. Die Fächer sind erfüllt mit Zellen der Malpighischen Schicht. Geht man etwas genauer in den Verlauf der aufsteigenden Gefäßbüschel ein, so beobachtet man allenthalben spitzbogige Gefäßschlingen, welche in die Fächer hineinragen und bei mittelstarken Vergrößerungen sehr zierliche Bilder geben. Je eine Schlinge liegt in einer scharf begrenzten bindegewebigen Substanz, welche jedoch eine so zarte Hülle der ersteren abgibt, daß man bei minder sorgsamer Untersuchung meinen könnte, die Schlinge werde unmittelbar von den Zellen der Schleimschicht umgeben. Der Querschnitt des Capillarrohres je einer Schlinge ist allenthalben ein gleicher, nur gegen die Oberfläche der Geschwulst wird er bedeutend weiter. Die Gefäßschlingen daselbst scheinen durch die sie deckende zarte Schleimschicht theils wegen ihrer Weite, theils wegen der dünnen Lage von succulentem Bindegewebe.

Epithelkrebs an der *Glans penis* amputirt von Herrn Prof. Schuh. Die *Corpora cavernosa* an der *Glans* fingen schon an in den krankhaften Proceß mit einbezogen zu werden. Die bedeutend geschwellte Eichel ist an ihrer hie und da geschwürigen Oberfläche höckerig drusig. Dort wo die Vorhaut in die Kranzrinne der Eichel übergeht, zieht sich ringsum ein vorstehender Wall.

Der von der Arterie aus injicirte Krebs ergibt an Schnitten folgende Resultate. Die Papillen der äußeren Haut erscheinen an dem ganzen abgetragenen Stück geschwellt, insbesonders sind sie sehr gestreckt. Die Schleimschicht der Epidermis zeichnet sich durch einen starken Pigmentreichthum aus, so zwar, daß die äußere Haut das dunkle Colorit der Negerhaut erreicht. Dunklere Pigmentirungen

kommen an der Haut des Penis bekanntlich nicht selten vor und dürften auch hier keine besondere pathologische Bedeutung haben. Die Grenze zwischen der intacten Vorhaut und dem krebsig infiltrirten oben erwähnten Walle ist eine scharfe. Demgemäß ist auch ein plötzlicher Wechsel in der Gefäßverästelung zu beobachten.

Die gestreckten Gefäßschlingen in den Papillen der Vorhaut gehen in dem Walle der Kranzrinne plötzlich in irreguläre Gruppen von weiteren plumperen, sehr nahe an die äußere Oberfläche gedrängten Schlingen über. Diese entspringen aus horizontal ziehenden Gefäßen und münden meist in sehr weite, gleichfalls horizontal verlaufende Sammelgefäße. Alle die Gefäße an der Peripherie des Walles liegen in einer jungen, mit zahlreichen Kernen besetzten Bindegewebsmasse. Die selbst dünneren Gefäße lassen im Querschnitte eine concentrische Lage von oblongen Kernen gewahr werden. In den tieferen Lagen der krebsig infiltrirten Glans trifft man noch ziemlich dicke Arterien mit der ihnen zukommenden Structur und viele sehr weite Venen, welche auch zu Plexus sich vereinigen.

An anderen Stellen der Eichel, wo die krebsige Infiltration eine drusige Oberfläche zeigt, treten die bekannten Buchten, erfüllt von epithelartigen Zellen auf, welche letztere, von der Oberfläche sich einsenkend, zu mehr oder weniger tief eindringenden zapfenartigen Gebilden mit mannigfachen, seitlich denselben aufsitzenden ähnlichen solchen angehäuft sind. Sind diese zapfenartigen Agglomerate von platten Zellen quer in den Schnitt gefallen, so erscheinen sie concentrisch geschichtet. Der in Wucherung begriffene Papillarkörper ist durch scharfe Grenzen bezeichnet. In die aggregirten Papillen treten nun die Gefäße ein und bilden bald einfache Umbeugungsschlingen, bald complicirte. Die letzteren haben Ähnlichkeit mit der Gefäßramification in einer Darmzotte. Die schnell an Volumen zunehmenden Venenstämmchen liegen wie die zuführenden arteriellen dünnen Gefäße im Centrum des Gefäßbäumchens. In dem von Bindegewebszellen durchwucherten Corium ist ein ungemeiner Reichthum von mannigfach verschlungenen Capillaren mit auffällig weiten Venen zu constatiren. In den tieferen Lagen, wo keine Zellenwucherung mehr wahrzunehmen ist und die normalen Gruppen von netzförmig verbundenen Bindegewebszellen gelagert sind, richtet sich die Gefäßvertheilung nach der Gruppirung dieser Zellen und erfolgt in den Zwischenräumen dieser Gruppen.

Im Allgemeinen kann man sagen, daß die Dimensionen der epithelialen Wucherung und ihr Verhältniß zum proliferirenden Papillarkörper an verschiedenen Orten mannigfach wechseln; demgemäß ist auch die Menge der Blutgefäße nach der Zahl und Größe der wuchernden Papillen eine wechselnde. Dort, wo spaltenförmige Einbuchtungen oder höhlenartige Einsenkungen der epithelialen Wucherungen stattgefunden haben, neigen sich auch die Papillen mit ihren reichlichen Gefäßen gegen die Epithellagen. Am Geschwürsgrunde fehlen die Papillarschlingen hie und da gänzlich, und macht sich ein ungeregelter Verlauf von verhältnißmäßig weiten Gefäßen geltend.

Meine über den Gefäßverlauf bei Epithelkrebs hier angeführten Untersuchungen stimmen somit wesentlich mit jenen von Thiersch (der Epithelialkrebs, namentlich der Haut S. 133) überein. Auch habe ich öfters eben so wie er (S. 153) eine Hypertrophie der zum Epithelkrebs ziehenden Arterien, namentlich der elastischen und musculösen Schichten mit klaffender weiter Lichtung gesehen.

Leberkrebs von einer 75jährigen Pfründnerin. Es befinden sich theils an der Oberfläche, theils in der Tiefe des Leberparenchyms 2—10 Millim. etwa im Durchmesser haltende grauröthliche, einen medullären Saft beim Druck gebende Knoten zu einigen Dutzenden. Es wurde eine Injection von Zweigen der Leberarterie gemacht. Es füllten sich die Gefäßnetze der Leberkapsel und der Krebsknoten, während die Pfortadern und Lebervenen mit dem *Systema cap. venae portarum* vollständig leer blieben.

Die Leberkapselgefäße sind an solchen Orten, wo die Kapsel verdickt ist, in viel reichlicherer Menge als im Normalzustande vorhanden. Schon die zutretenden Gefäßstämmchen sind dicker, verlaufen in kurzen, steilen, welligen Excursionen und sind von dünneren Stämmchen überbrückt, welche letztere einen mehr gestreckten Verlauf bewahren und in ein zartes, flaches, gestrecktes Maschenwerk sich auflösen. Den Übertritt der Kapselgefäße in die Krebsknoten kann man deutlich verfolgen; es nehmen nämlich die ersteren, nachdem sie entweder gerade nach abwärts oder schief von den Seiten her in einen oberflächlichen Krebsknoten eingetreten sind, unregelmäßige serpentine Windungen an.

Faßt man die vom Leberparenchym ringsum umgebenen Krebsknoten in's Auge, so beobachtet man den Zutritt arterieller Gefäße

aus dem interstitiellen Bindegewebe. Diese Gefäße mit kleinem Querschnitte nähern sich radienförmig dem abgerundeten Knoten und zerfallen in ein denselben durchziehendes System von Capillaren, das aus einem zierlichen Flechtwerke rundlicher Maschen besteht und in mehr weniger central gelagerte Venenstämmchen ausmündet (Fig. 17).

Das geschilderte Gefäßverhältniß bleibt sich in allen Krebsknoten von der Größe einer Linse bis zu jenem einer Kirsche gleich, und ist es von besonderem Interesse, daß die injicirten Knoten allenthalben sich scharf von dem nachbarlichen Leberparenchym abgrenzen und nirgends eine Injection der nebenliegenden Leberacini zu beobachten ist. Anderseits überzeugte ich mich in einem anderen Falle von krebsiger Neubildung der Leber, daß, wenn man von Seite der Pfortader oder einer Lebervene injicirt, die Leberacini in der Umgebung des Neugebildes sich füllen, das Gefäßsystem der letzteren jedoch unerfüllt bleibt. Schon vor längerer Zeit haben Schröder van der Kolk (Observat. anat. path. 1826, Fasc. I, p. 46) und Berard (Cruveilhier Anat. path. Liv. XII, p. 6) dieselbe Beobachtung gemacht. Auch Frerichs (Klinik der Leberkrankheiten Bd. II, S. 276) fand an der Pfortader nur größere Äste neben oder durch die Geschwulst verlaufend, jedoch ohne Capillaren abzugeben. Die Neubildung wurde von der *Art. hepat.* versorgt, und nur diese ließ sich bis zu den Capillaren injiciren.

Es ist somit gewiß, daß die Krebsknoten der Leber von den Arterien der *Capsula Glissonii* gespeist werden, wohin jedoch die Venen der Neubildung abfließen, ob sie etwa eine lange Strecke in der Capsula (dem Umhüllungsbindegewebe der Acini) fortziehen oder nicht, ist noch nicht aufgehellt.

Bei derselben Pfründnerin befand sich ein nahezu citronengroßer, derb sich anfühlender Krebsknoten in der rechten Brustdrüse. Die Injection wurde von einer kleinen Arterie des umgebenden Gewebes gemacht.

An einer central gelagerten Stelle ist der Krebs derartig erweicht, daß man den schmutzig gelben medullären Saft leicht wegspülen konnte. Die überraschend reichen Gefäßramificationen treten auf das Deutlichste hervor. (Fig. 18.) In den Balken des Gerüstes verlaufen eines, zwei oder drei Gefäße neben einander, und sind dieselben in einer bald dickeren, bald sehr dünnen Hülse von Binde-

gewebe eingelagert, welche eben so wie die Gefäßwandung zahlreiche ovale oder ellipsoidische Kerne nach Einwirkung von Essigsäure vortreten läßt (*a*, *a*). Die dünnwandigen, bald weiteren, bald engeren Balkengefäße anastomosiren hie und da durch kurze Äste und geben bogenförmige Zweige ab, welche zwischen die Zellenmaße innerhalb des Balkengerüstes eindringen und rundliche Maschen bilden. Die Zellen des Krebsparenchyms stehen in unmittelbarem Zusammenhange mit den Gefäßwandungen. Die breiteren Gerüstbalken schließen ein engmaschiges Netzwerk von Gefäßen ein. Ösenförmige Umbeugungsschlingen (*b*) lassen sich hie und da gewahr werden. Als Beleg für das fortdauernde Wachsthum der Gefäße selbst in den erweichten Partien ist noch anzuführen das Vorkommen von stumpf- oder spitzkegeligen seichten Auswüchsen (*c*) und von hohlen, in eine feine Spitze auslaufenden Gefäßfransen. Dort wo die Injectionsmaße in den Gefäßen des Gebälkes nur bis an eine gewisse Stelle vorgedrungen ist, kann man sich durch Vergleichung der injicirten und nicht injicirten Partien überzeugen, daß man von dem Vorhandensein und den Verzweigungen der Gefäße im Krebs ohne Injection sich keine Vorstellung machen kann.

Auch Wilhelm Müller (Zeitschr. für rationelle Medicin Bd. XX, S. 149) beschreibt in seinem Aufsatze: Zur Kenntniß des Baues gesunder und krankhaft veränderter Lymphdrüsen das in der Krebsmasse befindliche Capillarnetz als ein zartes mit polygonalen Maschen. Die Wandung der Capillaren sei scharf, von einem zarten, wenig glänzenden Contour. Äußerlich liege der Capillarwand eine Adventitia auf, welche mit dem theils fibrillären, theils mehr membranösen Netzwerke des Stroma's zusammenhänge.

Medullärer Krebs des Hodens, exstirpirt von Herrn Primar. Dr. Zsigmondy. Der ungefähr bis an das Vierfache geschwellte Hode zeigt eine verdickte, sehr gefäßreiche Albuginea. Über den gestreckt verlaufenden Arterien derselben und den stark gewundenen weiten Venen ist ein enges Capillarnetz gespannt. Das unterhalb der Albuginea befindliche hypertophische Bindegewebe beherbergt dichte Gefäßgeflechte, welche mit den Gefäßen des Krebsparenchyms in unmittelbarem Zusammenhange stehen. Die capilläre Gefäßramification im Krebse befolgt einen ziemlich regulären Typus, der sich durch Netzwerke von rundlichen Maschen auszeichnet, somit von

dem normalen des Hodenparenchyms selbstverständlich ganz und gar abweicht.

Verjauchender Uteruskrebs, wo der größte Theil des Cervix zerstört, nebstbei eine krebsige Infiltration des retrouterinen Bindegewebes und eines umschriebenen Bezirkes des Mastdarmes stattgefunden hat. Sehr auffällig sind die verhältnißmäßig sehr weiten Lumina der Uterusarterien mit dicken Wandungen.

Die Injection wurde von einer Uterinalarterie vorgenommen und gelang trotz des großen Jaucheherdes. Der noch nicht zerstörte kleine Abschnitt des Cervicaltheiles zeigt einige villöse Hervorragungen, welche durch ihren ungemeinen Gefäßreichthum ausgezeichnet sind. Die Gefäße verlaufen in dichten Bündeln zur Basis je einer villösen Excrescenz und beobachten während ihres Zuges durchwegs serpentine Windungen mit sehr nahe aneinander gerückten steilen Excursionen; zahlreiche anastomosirende Zweige treten von ihnen ab und verleihen den Gefäßpacketen ein gegittertes Ansehen. Die Kuppen der unregelmäßigen, bald spitzen, kolbigen, cylindrischen, abgeplatteten, bald breiteren dickeren Villositäten haben bekanntlich viele Ähnlichkeit mit den Kuppen der Darmzotten, unterscheiden sich aber von denselben theils äußerlich durch ihre unregelmäßige Configuration, theils in ihrer Structur nebst Anderem durch einen mehr oder weniger abweichenden Gefäßverlauf. Dichte Netze von weiten Capillaren in den mannigfachsten Schlängelungen durchziehen die mit kleinen Zellen erfüllte Villosität zuweilen in einfacher, oft in mehrfachen Schichten.

Zottenkrebs am Gebärmutterhals, galvano-kaustisch abgetragen vom Herrn Primar. Dr. Lorinser. Die krebsige Wucherung umgibt in einer Dicke von einem Zoll und darüber den Vaginaltheil ringsum in Gestalt von weichen gruppirten Knötchen, welche polymorphe, abgeplattete, groß- und mehrkernige Zellen einschliessen. Dieselben Knötchen lassen sich auch zwischen dem Balkengerüste an der Durchschnittsfläche der Geschwulst wahrnehmen. Die Injection wurde von einigen kleinen Arterien der Vaginalportion vorgenommen.

Der Verlauf der Gefäße in dem Gebälke ist im Allgemeinen ein sehr unregelmäßiger, d. h. die Gefäße schlängeln sich in ungleichmäßigen Curven, schwellen spindelig oder kugelig an, zeigen seitlich aufsitzende, scharf abgegrenzte Buckel und geben häufig Zweige

unter sehr spitzem Winkel ab, welche zuweilen unter einem Bogen zurücklaufen oder um das Stammgefäß sich herumwinden (Fig. 19). Alle diese Gefäße liegen in einer dicken bindegewebigen Scheide, in welcher Agglomerate von kleinen Zellen eingelagert sind.

Die Gefäße capillären Durchmessers sind im Allgemeinen ziemlich weit und von ungleichem Verhalten in ihren Schlingenbildungen. Man trifft nämlich bald langgezogene, einfache, bogenartige Schlingen, bald ösenförmige, wobei die Krümmung eine so kurze und enge ist, daß die beiden Äste der Schlinge sich oft decken und etwa für eine seitliche sackige Erweiterung genommen werden könnten. (Fig. 20.) Es kommt übrigens eine solche Erweiterung auch an Gefäßen capillären Durchmessers vor, wie dies die Untersuchungen bei stärkeren Vergrößerungen lehren.

Das Auswachsen von neuen Gefäßen kann man bei den dünnen, ebenso wie bei den dickeren Gefäßen beobachten; bei den ersteren gehen spitz ausgezogene Zweige ab, wie man sie bei der Bildung der Capillaren im Embryo kennt; an den dickeren kommen häufig seitliche blindsackige, zuweilen nahe aneinander gerückte Sprößlinge zum Vorschein, wodurch ein solches Gefäß ein unregelmäßiges, stumpfgezähntes Ansehen erlangt.

An der Oberfläche des Krebses gewahrt man nett begrenzte, strangartige Gebilde mit seitlich aufsitzenden kolbenförmigen Auswüchsen, welche auch büschelartig am Ende eines Stranges haften. Diese Excreseenzen bestehen aus einer dünnen Rindenschichte von Bindegewebe und werden von der Umbeugungsschlinge des Gefäßes beinahe gänzlich erfüllt.

Nach den angeführten speciellen Beschreibungen des Gefäßverlaufes von Geschwülsten gehe ich zu den vergleichenden Ergebnissen über.

In jedem Organe sind zweierlei Bestandtheile auseinander zu halten, das bindegewebige Stützgewebe (das nutritive Gewebe) und das Parenchym (das functionelle Gewebe). Das Stützgewebe hat ein für sich abgeschlossenes Gefäßsystem, wie z. B. in der Leber, oder es besitzt kein solches und dient als Leiter derjenigen Gefäße, welche die Parenchymwände umspinnen. Solche Wände sind in den gelappten Drüsen die *Membrana propria* der Acini, in den schlauchförmigen Drüsen z. B. der Niere die *Membrana propria* der Harncanälchen, in den Muskeln das *Sarcolemma* der Primitivbündel, in

den Nerven die Scheide des Nervenrohres. In einem dritten Falle geben die Gefäße wenigstens das hauptsächliche Stützgewebe ab, wie im Gehirn und Rückenmark. Man könnte demnach, ähnlich wie Grohe (l. c.) es für den Eierstock ausgesprochen hat, im Allgemeinen ein nutritives, dem interstitiellen Bindegewebe angehöriges und ein functionelles Gefäßsystem unterscheiden, welches letztere für das Parenchym eines Organes bestimmt ist.

Wenn nun durch irgend ein Moment eine continuirliche verstärkte Blutzufuhr eingeleitet wird, so muß dieselbe als Reiz primär auf die Elementarorgane der Gefäßwände selbst wirken und secundär auf diejenigen Zellencomplexe, welche in nächster Beziehung zu dem gereizten Gefäße stehen. Es tritt daselbst eine Zunahme der Ernährung und Fortpflanzung ein. Bei continuirlich vermehrtem Blutzufluß werden die Elementarorgane der Capillaren und Übergangsgefäße hie und da mehr oder weniger gereizt und deren Kerne mit der sie einschließenden membranartigen Masse zu wuchern beginnen; eben so die mit dem Capillarrohr in Verbindung stehenden Bindegewebszellen. In zweiter Reihe stehen die Zellencomplexe, welche von einem Capillargefäßsysteme ihr Nahrungsmaterial empfangen. Hieher gehören die jungen Epithelzellen und die Parenchymzellen. Die Epithelzellen werden z. B. bei Epithelkrebs zu vermehrter Productivität angeregt, die Parenchymzellen z. B. bei *Adenoma*. Hand in Hand mit dieser gesteigerten Productivität geht eine Prolification von Capillaren einher.

Bei dem Wucherungsprocesse findet nun entweder eine stetige progressive Vermehrung statt, wobei ein gewisses Maß zwischen Production und Ernährung der Zellen eingehalten wird, d. h. es werden nicht mehr Zellen erzeugt, als ernährt werden können. Es tritt wohl in vielen Fällen unter besonderen Umständen eine gruppenweise Verfettung, Pigmentirung oder Verkalkung, jedoch kein spontaner Zerfall der Zellen ein, während anderseits das Maß zwischen Production und Ernährung überschritten wird, d. h. es werden mehr Zellen producirt als erhalten werden können, und ein spontaner Zerfall der Zellen ist die Folge hievon. Die Zersetzungsproducte wirken sodann als schädliche Potenz auf den Gesammtorganismus ein.

Die zur Destruction führende excessive Keimung beschränkt sich aber nicht blos auf die außerhalb des Gefäßrohres liegenden Zellen, sondern ergreift auch die Gefäßwände, wie ich dies in den beiden

vorhergehenden Abtheilungen meiner Beiträge näher erörtert habe. Die Betheiligung der Elementarorgane des Gefäßrohres an einer solchen Keimung führt zu einer verminderten Resistenz, zur Erweichung und zum endlichen Zerfalle. Die Blutzufuhr wird sodann einerseits durch Berstungen, anderseits Unwegsamkeit des Rohres aufgehoben.

Anders verhält sich die Sache bei der excessiven Wucherung ohne spontanen Zerfall. Die Gefässe bleiben für das Blut durchgängig, und es muß wohl hierin der Grund der fortdauernden Ernährung gesucht werden.

Der Gefäßreichthum ist in allen Geschwülsten ein beträchtlicherer, als man es ohne voraufgegangene Injection meinen sollte. Es ist dies von einzelnen Geschwülsten eine bekannte Sache; aber auch von anderen, welche man meist als gefäßarme bezeichnet hat, wie Fibrome, Gallert- und Medullarsarkome, Epithelkrebse u. s. w. gilt dasselbe. Es ist insbesondere die Wurzel der Neubildung sehr stark vascularisirt. Hiezu gehören die Gefässe der bindegewebigen Hülse der incapsulirten und die Wurzelgefäßramificationen an der Basis der breit aufsitzenden nicht eingekapselten Geschwülste; die gestielten besitzen entweder weite Wurzelgefässe oder letztere bewahren, wenn sie schwächer sind, eine längere Strecke weit ihren gleichen Querschnitt. Die Menge des zugeführten Blutes ist somit eine beträchtliche und wächst mit der Zunahme des Geschwulstumfanges, indem entweder viele neue kleinere Wurzelgefässe zuwachsen oder die Stielgefässe sich erweitern und verlängern. Der Reichthum an Gefässen in verschiedenen Stellen derselben Geschwulst ist kein gleichmäßiger, sondern unterliegt nach der verschiedenen Entwicklung, Conformation oder Combination der Geschwulst mannigfaltigen Variationen.

Der Typus der Gefäßverästelung in einer Geschwulst richtet sich wesentlich nach dem Charakter der letzteren. Da nun die Neubildungen in der Mehrzahl der Fälle bindegewebiger Natur sind, so bewahrt auch die Verästelung den dem Bindegewebe mit seinen mannigfachen Modificationen zukommenden Charakter.

Geschwülste mit einer sie abgrenzenden Kapsel von Bindegewebe besitzen in letzterer ein sehr reiches Gefäßlager, und zwar ziehen daselbst dünne arterielle Stämmchen mit unter spitzen Winkeln abgehenden Ästen bei geringer Volumsabnahme und lösen sich

in ein theils über, theils unter den Stämmchen liegendes, oft mehrfach geschichtetes Gefäßnetz auf. Verhältnißmäßig schnell an Umfang zunehmende Venenäste sammeln das Blut aus den Capillargefäßnetzen der Kapsel und ergießen sich in weite Stämmchen, welche in mehr weniger ausgeprägten seichten Rinnen zurücklaufen. Die Kapselgefäße senden stets Zweige in die Oberfläche des Parenchyms der Geschwulst und empfangen gleichfalls von daselbst austretende Gefäße.

Die gruppenweise bald stärkeren, bald schwächeren Kapselgefäße entspringen ringsum aus dem Boden des mütterlichen Organes und kehren dahin zurück. Die mütterlichen Gefäße sind an dem Wurzelabschnitte der Geschwulst von größerer Mächtigkeit, nehmen vor dem Eintritte in die Kapsel einen serpentinen Verlauf an und geben zahlreiche Äste ab. Die Venen bilden zuweilen vor dem Übertritte in die Muttergefäße Geflechte, oder es hat sich selbst ein cavernöses Gewebe, wie in Uterusfibromen, herangebildet. Sitzt die Geschwulst mit einem Stiele auf, so gilt dasselbe in Bezug der Muttergefäße.

Ist der Bau der bindegewebigen Geschwülste ein lobulärer, wie z. B. bei den gelappten Fibromen, so folgt der Hauptzug der Gefäße entsprechend den Zwischenräumen der Lappen und Läppchen, d. h. man unterscheidet in Bezug auf letztere sie umkreisende oder interlobuläre, und in die Läppchen eindringende centrale oder intralobuläre. Die ersteren beschreiben flache Bögen und bilden gestreckte Maschenwerke, die letzteren verlaufen in steilen Bögen, und die von dem capillaren Netzwerke gebildeten Maschenräume nähern sich der rundlichen Form.

Sind sarkomatöse Knollen herangewachsen und deren mehrere nebeneinander gelagert, durch bindegewebige Brücken verbunden, so ziehen die Gefäßstämme von den bindegewebigen Leisten aus hinein und heraus und vertheilen sich im Parenchym des Knollens fächerförmig ausstrahlend.

Ist der Bau ein areolärer, wobei die Areolen mit Zellenbrut bald mehr, bald weniger erfüllt sind, wie z. B. bei medullärem Krebs oder Sarkom, so läßt sich ein intraareoläres Maschenwerk von Capillaren unterscheiden, welche von den interareolären, in den Bindegewebsbündeln verlaufenden und hier längliche Maschenwerke bildenden Gefässen gespeist werden.

Bei einem faserbündeligen Baue, wie bei Myomen, verlaufen die Hauptzüge der Gefässe nach der Richtung der Bindegewebsbündel, und die zwischen die aggregirten organischen Muskelfaserzellen tretenden Capillaren bilden ein Netzwerk von nahezu länglichen Rechtecken. Die zu letzterem ziehenden arteriellen und abgehenden venösen Gefässe halten eine quere Richtung ein. Je mehr die Bündel von organischen Muskelfasern von Bindegewebe zurückgedrängt werden, um so mehr verschwindet der eben geschilderte Charakter der Gefäßverästelung. Manche Sarkome und Krebse mit fasciculirtem Baue zeigen die Züge der größeren Gefäße gleichfalls entsprechend den längsverlaufenden Bündeln. Ein bald mehr, bald weniger vortretendes Netz von verschlungenen Capillaren ist zwischen den nicht selten weiten Längsgefäßen eingeschaltet. Venöse Gefäßgeflechte sind an manchen Orten hochgradig entwickelt.

Ist der Bau ein acinöser, so erfolgt auch die Gefäßverästelung nach dem Typus bei acinösen Drüsen, d. h. die interstitiellen, zwischen den Läppchen und Acinis ziehenden Gefässe geben einerseits Zweige ab, welche für das interstitielle Bindegewebe bestimmt sind, und anderseits von mehreren Seiten zu den Acinis und Ausführungsgängen hintretende Zweige, welche die Drüsenkörner und Gänge umspinnen.

Bei einem cystenartigen Baue breitet sich das sich ramificirende Gefäßsystem an der gekrümmten Fläche der inneren bindegewebigen Schichte der Cyste aus. Die Gefäßwucherung geht von den Gefässen präformirter Hohlgebilde aus, wie z. B. bei dem zusammengesetzten Eierstockcystoid von dem Gefäßnetze der Graafe'schen Follikel oder bei dem *Cystosarcoma mammae* aller Wahrscheinlichkeit nach in den meisten Fällen von dem die *Membrana propria* der Acini umspinnenden Gefäßnetze. In den meist vorkommenden Cysten ist das Gefäßnetz irregulär und läßt sich als Gefäßplatte nicht abtragen. Bei kleinen Cysten umgürten concentrisch verlaufende Gefässe die Wand und senden ihre Sprößlinge aus, welche ein compresses Netzwerk unter der Epithelschicht bilden. Bei etwaigen Verschmelzungen von kleinen zu einer größeren Cyste muß es zu einer Resorption eines entsprechenden Abschnittes ihrer Gefäßschichte kommen. Erweitert sich eine Cyste nach und nach zu dem Mehrfachen ihres früheren Umfanges, so erleidet der neue Zweige treibende Gefäßast der Cyste eine Deviation nach außen und der enge Kreisbogen wird

hiedurch in einen weiteren umgewandelt. Indem dies an der ganzen Peripherie der Cyste vor sich geht, nimmt die Gefäßschichte größere Dimensionen an.

Wenn das an der Innenwand der Cyste befindliche Epithel mit der unterliegenden Schichte auswächst, so gewahrt man auch sehr bald das der Curve der Knospe sich adaptirende Blutgefäß. Das weitere Waehsthum der gegen die Cystenhöhle gerichteten flachen Gefäßschlinge hängt mit der Art und Weise des Fortwachsens der Knospe zusammen. Wandelt sich letztere nach und nach zu einem zottenähnlichen Gebilde um, so folgt auch die Heranbildung einer zusammengesetzten Gefäßschlinge. Kommt es zur Wucherung von bindegewebigen Lamellen in den Cystenraum hinein, so bemerken wir gegen die angewaehsene Seite hin die nach der Länge verlaufenden Basalgefässe, welche die schief oder senkrecht auf und absteigenden, meist netzartig verbundenen Capillaren abgeben oder aufnehmen. Sind die Auswüchse dick, wie im *Cystosarcoma proliferum*, so verzweigen sich die Gefäßbüschel von der Basis gegen die freie in den Cystenraum hineinragende Oberfläche und beugen sich daselbst schlingenförmig um.

Ist der Bau ein einfach- oder zusammengesetzt papillöser an der Oberfläche der äußeren Haut oder Schleimhaut, so begegnet man daselbst, wie bekannt, stets den Endschlingen, welche bald einfache, flach- oder spitzbogige oder zusammengesetzte, aus einem Gitterwerk von Gefäßen bestehend, sind. Eine auffällige Erscheinung hiebei ist, daß die der Peripherie zunächst gelagerte Schlinge häufig einen bedeutend größeren Querschnitt besitzt, als die tiefer liegenden Schlingen des Capillarnetzes. Nicht selten trifft man bedeutende venöse Geflechte an der Basis dieser Papillome, wie z. B. bei Condylomen.

Jene Geschwülste, wo die Gefäße den weitaus prävalirenden Antheil ausmachen, und das Bindegewebe gleichsam nur als Umhüllung der Gefäße auftritt, unterscheidet man bekanntlich in Teleangieectasien (*Angioma* Virchow) und cavernöse Blutgeschwülste. Die ersteren gleichen den Wundernetzen mit strahliger Abzweigung von serpentin verlaufenden Capillaren. Die sich ramificirenden Bündel von organischen Muskelfaserzellen dienen als Regulatoren des Schwellgewebes. In den cavernösen Blutgeschwülsten werden die dünnen Gefäße des Trabekelgewebes, wo eben auch Bündel organischer Muskelfasern sich verästeln, von Arterien gespeist und münden wenig-

stens theilweise unmittelbar in die weiten venösen Hohlräume der kurzmaschigen Geflechte.

Die Lichtung oder der Querschnitt der arteriellen Gefäße der Geschwülste nimmt stetig und ziemlich gleichförmig ab, während im venösen Gebiete die Zunahme des Querschnittes eine häufig sehr rasche und ungleichförmige ist, ja es kommt selbst streckenweise eine Verkleinerung des Querschnittes hier vor. Es sind wohl auch spindelige Erweiterungen im arteriellen Gebiete hie und da vorzufinden, jedoch viel seltener als die in großer Menge und oft zu beobachtenden rasch zunehmenden Blutbahnen in dem venösen Abschnitte. Der Querschnitt der Capillaren wechselt in Geschwülsten mehr als dies in normalen Geweben der Fall ist. Die Lichtung ist zuweilen so klein wie in den feinsten Capillaren des Normalgewebes, kann aber streckenweise das Zehnfache und darüber betragen. Auch ist zu bedenken, daß die Lichtung der Capillaren in den Geschwülsten eine schwankendere sein müsse, weil in letzteren das Gewebe ein wachsendes, im Normalzustande ein fertiges ist, und überdies allerlei Hemmungsbildungen sich geltend machen.

Die Ermittlung der Structur der Gefäße in Geschwülsten ist mit mancherlei Schwierigkeiten verbunden, da erstere im blutleeren oder nicht injicirten Zustände oft schwer zu erkennen sind und im injicirten, die Structur nur theilweise noch deutlich gemacht werden kann. Die neu gebildeten Capillaren und Übergangsgefäße besitzen nachweisbar eine selbstständige Wandung und vermitteln die Ernährung und das Wachsthum der Geschwülste. Es fehlt meist die symmetrische Einlagerung von längs oder quergestellten Kernen in der Gefäßwandung, welche nebstbei der elastischen Häute entbehrt. Gefäße mit arteriellem oder venösem Habitus kommen mitunter in dem Parenchym der Geschwülste vor, aber man darf sie deßhalb nicht als neugebildet betrachten. Die zu einer Geschwulst von bedeutenderem Umfange ziehenden Arterien und Venen hypertrophiren nicht selten, d. h. ihre Wandungen werden mit entsprechender Erweiterung der Lichtung dicker, und zwar nicht blos die Adventitia, sondern auch in manchen Fällen nachweisbar, die Muscularis und selbst die elastische Intima.

Die Neigung zum Zerfall spricht sich bei krebsigen Geschwülsten auch in den Gefässen aus, indem die daselbst auftretende exorbitante Wucherung von zelligen Gebilden eine Erweichung zur Folge hat

und von einer Ausscheidung von Zersetzungsproducten begleitet ist. Es ist schon hieraus erklärlich, daß die Injection von Krebsen leichter mißlingt, weil eben gerne Extravasate geschehen; von den Venen aus ist sie um so weniger auszuführen, da, wie ich schon in der ersten und zweiten Abtheilung meiner Beiträge zur Pathologie der Blutgefäße nachgewiesen habe, die Wandungen der Venen eher und reichlicher, als jene der Arterien von der Zellenwucherung heimgesucht werden.

Die fettigen Metamorphosen, welche die Wandungen kleiner Gefäße in nicht krebsigen Geschwülsten zuweilen in hohem Grade eingehen, unterscheiden sich von denjenigen in krebsigen dadurch, daß es in jenen zu keinem spontanen Zerfalle der Gewebstheile, wie in diesen kömmt, und deßhalb die Wegsamkeit des Gefäßrohres trotz Verfettung nicht annullirt wird. Die Ernährung des Neugebildes wird hiedurch, wenn auch alterirt, doch nicht gehemmt. Demgemäß beobachtet man selbst bei hochgradiger Wucherung von zelligen Elementen in den Gefäßwandungen keine Erweichung.

Die Nekrosirungen von einzelnen Abschnitten nicht krebsiger Geschwülste sind durch relativ äußere Momente herbeigeführt, und dürfen bekanntlich nicht mit den spontan zerfallenden krebsigen Neubildungen verwechselt werden. Bei ersteren hört die Circulation in den abgeschlossenen nekrosirenden Bezirken auf, während bei krebsigen die zerfallenden und fortwachsenden Gefäße an vielen zerstreuten Orten ineinander greifen, und deßhalb der Gesammtorganismus durch Aufnahme von Zersetzungsproducten in's Blut leichter in Gefahr gebracht werden kann.

Die pro- und regressiven Bildungen der Gefäße stehen selbstverständlich mit der Entwicklung und Rückbildung der Parenchymzellen der Geschwulst in innigem Zusammenhange, indem mit dem Auswachsen von neuen Zellengruppen der bindegewebigen Substanzen stets auch das Auswachsen der Gefäße in einem gewissen Stadium erfolgt. In jenen Geschwülsten, wo das Auswachsen von vascularisirtem Bindegewebe in epidermoidale Gebilde, z. B. das *rete Malpighi*, wie bei Epithelkrebs oder Condylomen, stattfindet, wird eine Wucherung in den Zellen des *rete* angeregt, und es wachsen einerseits die Papillen mit den Gefäßschlingen gruppenweise und anderseits die Zellen der Schleimschicht mit entsprechend tiefen und breiten Insinuationen gegeneinander.

Die ungleichmäßige Gefäßvertheilung in vielen Geschwülsten, die ungleichen wechselnden Querschnitte der Gefäße, der im Allgemeinen geringe Antheil von organischen Muskelfasern, der Mangel der elastischen Häute in der Gefäßwandung, die häufig ausgesprochene Zellenprolification daselbst, der nicht conforme Verlauf, die häufig streckenweise ausgesprochene Präponderanz des venösen vor dem arteriellen Gebiete sind die Momente, welche einerseits eine ungleichförmig verzögerte oder beschleunigte Geschwindigkeit des Blutstromes veranlassen, je nachdem die Blutbahn sich an vielen Orten einer Geschwulst bald erweitert, bald verengert, und anderseits leicht Störungen in der Circulation verursachen, wodurch die Ernährung und das Wachsthum der Geschwülste beeinträchtigt und selbst entzündliche Affectionen herbeigeführt werden.

Erklärung der Abbildungen.

Fig. 1. Durchschnitt eines lobulären Uterusfibroms: *a* Maschenwerk des hyperplastischen, subperitonealen Bindegewebes; *b* gestreckte, nahezu rhombische Maschen der organischen Muskelfaserschichte des Fundus, deren Gefäße mit jenen der stark vascularisirten bindegewebigen Kapsel des Fibroms in Verbindung stehen; *c, c, c* interlobuläre Venen, welche das Blut aus den intralobulären Gefäßen aufnehmen.

Fig. 2. Durchschnitt eines multiplen Fibroms der äußeren Haut, hauptsächlich den venösen Abschnitt darstellend: *a* Hornschichte der Epidermis; *b* stark pigmentirte Schleimschichte; *c, c* Papillarkörper mit den Gefäßschlingen; *d, d, d* zurücklaufende Venen mit den sie umstrickenden Geflechten.

Fig. 3. Durchschnitt eines hahnenkammartigen, gestielten, vom *cervix uteri* abgetragenen Sarkoms. An seiner gekrümmten Oberfläche sieht man ein engmaschiges Netzwerk von Capillaren, welche von ziemlich weiten geschlängelten Arterien gespeist werden und in ihrem venösen Abschnitte rasch um das Mehrfache ihres Volumens zunehmen. Die zahlreichen Venen sind häufig buchtig ausgedehnt.

Fig. 4. Durchschnittene Gefäße aus dem vorigen Sarkom. Die selbstständigen Wandungen der Capillaren *a, a, a* krämpen sich an der Schnittfläche in die Lichtung des Rohres ein oder aus derselben heraus und legen sich in Fältchen. Die oblongen Kerne erscheinen in den Wandungen; *b, b* größere Gefäße mit theilweise sichtbarem Epithel, dessen Zellen ovale, symmetrisch

gelagerte Kerne zeigen; ferners mit einer an anderen Orten noch deutlicher sich faltenden Intima und mehrfachen Lagen concentrisch die Lichtung umkreisenden oblongen Kernen versehen.

Fig. 5. Capillare Gefäßramification mit eingestreuten, in verschiedenen Richtungen getroffenen Venenstämmchen an das *Systema venae portarum* erinnernd, aus einem gestielten, von der Vaginalportion des Uterus entfernten Sarkom. Die ziemlich weiten Capillaren schließen enge Maschenräume ein. (Bei reflectirtem Lichte gezeichnet.)

Fig. 6. *Cystosarcoma adenoides* aus der Mamma eines Hundes; *a, a* regelmäßige Gefäßnetze in den Drüsenkörnern; *b* schief in den Schnitt gefallener Drüsenausführungsgang mit den Umbeugungsschlingen der von dem Längsgefäße abgehenden Zweige; *c, c* interlobuläre Gefäße; abwärts von *d* eine Cyste mit den sie ringförmig umstrickenden Gefäßen.

Fig. 7. Lamellöse Wucherungen aus einer größeren Cyste des vorigen Sarkoms. *a* und *b* entsprechen den freien Rändern zweier bindegewebiger Lamellen, an deren angewachsener oder Basalseite starke, nach der Länge ziehende Gefäße zu beobachten sind. Mannigfach gewundene Capillargefäßschlingen liegen gruppenweise gegen den freien Rand der Lamellen.

Fig. 8. Aus einer stark vascularisirten Kapsel eines exstirpirten *Cystosarcoma gelatinosum* einer weiblichen Brustdrüse: *a* arterielles Gefäß; *b, b* venöse Gefäße; *c* venöses Stämmchen an seinem Ursprunge aus dem Capillarnetze rasch an Umfang zunehmend; *d* Venenstämmchen mit einer spindeligen Erweiterung. In den Maschenräumen der Capillaren liegen entwickelte oder in der Entwicklung begriffene Fettzellen.

Fig. 9. Durchschnitt eines gestielten *Cystosarcoma* aus der Uterusschleimhaut von zahlreichen kleinen Cysten durchsetzt, welche von Ringgefäßen umgürtet werden; *a, a* Rand der freien Oberfläche entsprechend der in die Uterushöhle hineinragenden Geschwulst.

Fig. 10. Ramification in den Gefäßplatten eines zusammengesetzten Eierstockcystoids; *a, a* arterielle Gefäße; *b, b* venöser Stamm. Der Verästelungstypus gleicht jenem im Graaf'schen Follikel.

Fig. 11. Gefäßramification der bindegewebigen Kapsel eines *Myoma uteri* mit vorwaltend venösen Gefäßen (bei reflectirtem Lichte).

Fig. 12. Schnitt aus demselben *Myoma*. Die Gefäße sind durch mit Essigsäure aufhellbare, bindegewebige Schichten in Gruppen geschieden *(a, a, a)*. Die gebildeten Maschen sind gestreckt, und nähern sich häufig einem Rechteck.

Fig. 13. Aus einem *Adenoma mammae; a, a* interlobuläre Gefäße in dem interstitiellen Bindegewebe verlaufend; *b* Gefäße ein Drüsenkorn umspinnend; *c* Ausführungsgang mit den von den Längsgefäßen gegen die Lichtung aufsteigenden Gefäßschlingen.

Fig. 14. Durchschnitt eines *Angioma lobulare* aus der äußeren Haut: *a, a* Papillarkörper mit sehr weiten, meist zusammengesetzten, stark gewundenen Gefäßschlingen. Im hypertrophischen Corium sind Läppchen, bestehend aus darmähnlich gewundenen, knäuelartig verbundenen Gefäßen durch bindegewebige Scheidewände *(b, b)* gesondert.

Fig. 15. Dünner Schnitt aus der Lederhaut desselben *Angioma*, um das Verhältniß des Bindegewebes zu den gewundenen Gefäßen zu zeigen.

Fig. 16. Schnitt aus einem Epithelkrebs der Nase. Die Lederhaut ist ungemein gefäßreich und verdickt. Von der Gefäßschichte *(a, a)* steigen schwache Gefäßbündel gegen die Oberfläche empor, senden anastomosirende Äste zu den nachbarlichen Bündeln und zeigen allenthalben spitzbogige Gefäßschlingen. Die hiedurch gebildeten Fächer in dem Stratum *b, b* sind mit den platten Zellen des Krebses erfüllt. Gegen die mit Epidermis überzogene Oberfläche *(c, c)* werden die Lichtungen der Gefäßschlingen weiter.

Fig. 17. Medullarer Krebsknoten aus dem Parenchym der Leber. Gefäße treten aus dem interstitiellen Bindegewebe zu und ab. Der Deutlichkeit dieser Gefäße halber wurde absichtlich ein unvollkommen injicirter Knoten gewählt. In der Mitte deßelben sieht man ein zierliches Netz. Das *Systema venae portarum* blieb uninjicirbar.

Fig. 18. Aus dem medullaren Krebse einer weiblichen Brustdrüse. In den Balken *(a, a)* verlaufen Gefäße in einer bindegewebigen Hülse. Gefäßschlingen liegen in den Areolen, umgeben von den Zellen des Krebses; *b* ösenförmige Umbeugungsschlinge; *c* in eine feine Spitze auslaufender Gefäßauswuchs.

Fig. 19. Aus einem exstirpirten Zottenkrebs am Gebärmutterhalse. Die etwas dickeren Gefäße aus dem Gebälke schlängeln sich in unregelmäßigen Curven, schwellen spindelig oder kugelig an, zeigen seitlich aufsitzende, scharf abgegrenzte Buckel und geben häufig Zweige unter einem sehr spitzen Winkel ab, welche zuweilen unter einem Bogen zurücklaufen oder um das Stammgefäß sich herumwinden. Die Gefäße capillären Durchmessers machen nicht selten korkzieherartige Drehungen oder bilden mannigfach gewundene Schlingen.

Fig. 20. Aus demselben Krebs. Ösenförmige Schlingen von Gefäßen capillären Durchmeßers in Gruppen liegend, wobei die Krümmung eine so kurze und enge ist, daß die beiden Äste der Schlinge sich oft decken und etwa für eine seitliche sackige Erweiterung genommen werden könnten.

Anmerkung. Die Fig. 4, 15, 18, 20 sind bei 300facher Vergrößerung, die übrigen bei 30— 100facher Vergrößerung gezeichnet.

1.

3.

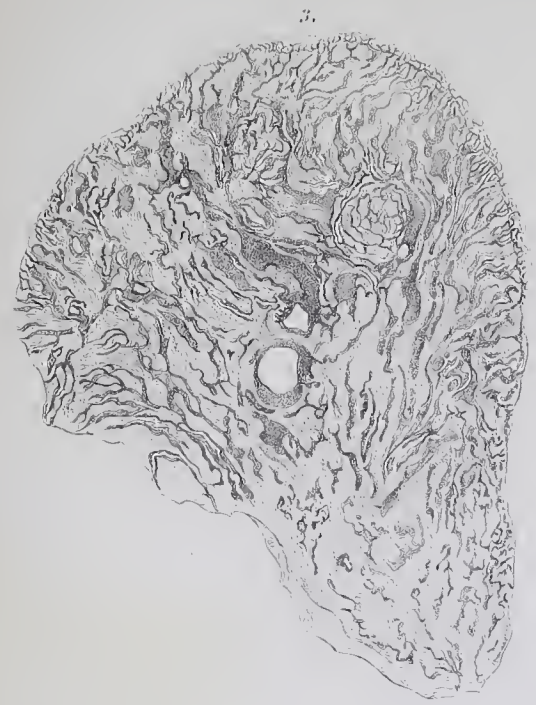

2.

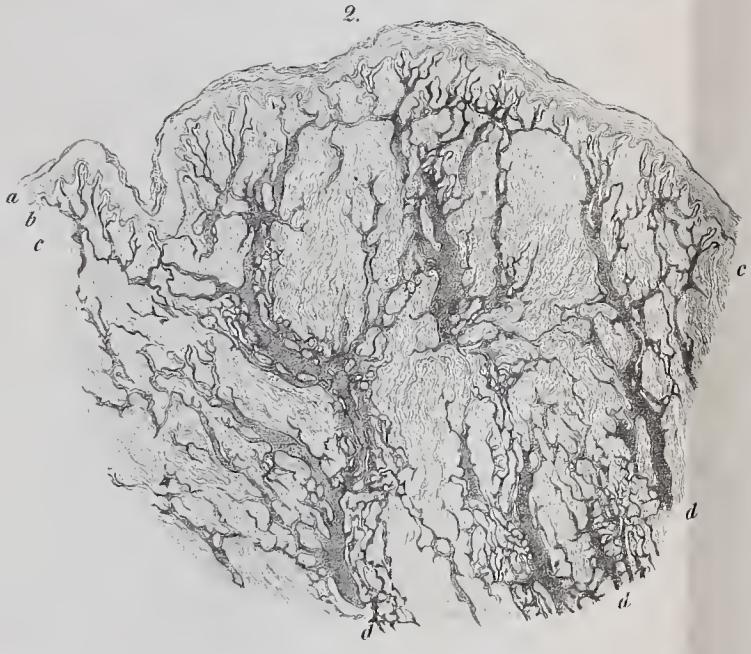

4.

Gez. u. lith. v. Dr. C. Heitzmann.

Aus d. k. k. Hof u. Staatsdruckerei

Sitzungsb. der k. Akad. d. W. math. naturw. Cl. LIII. Bd. I. Abth. 1866.

5.

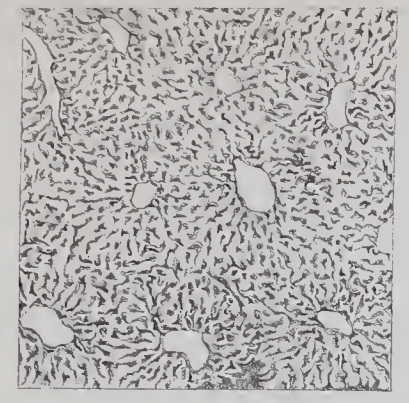

6.



7.

8.

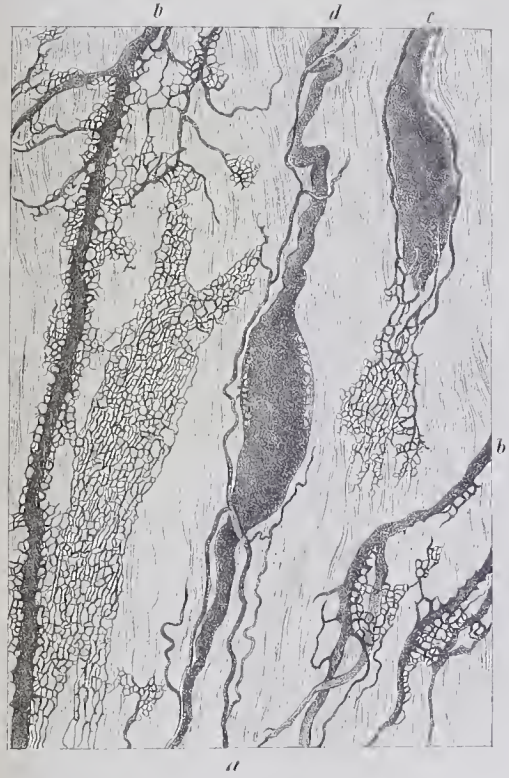

9.

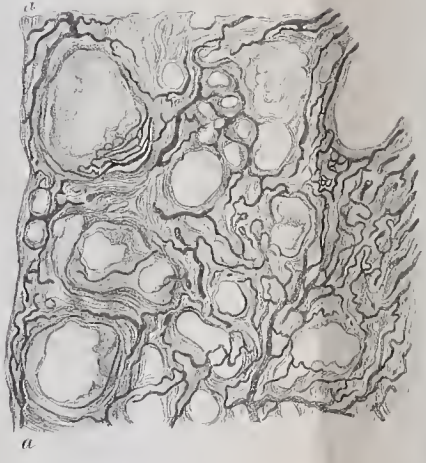

Gez. u. lith. v. Dr. C. Heitzmann.

Aus d. k. k. Hof- u. Staatsdruckerei.

Sitzungsb. der k. Akad. d. W. math. naturw. Cl. L. III. Bd. I. Abth. 1866.

13.

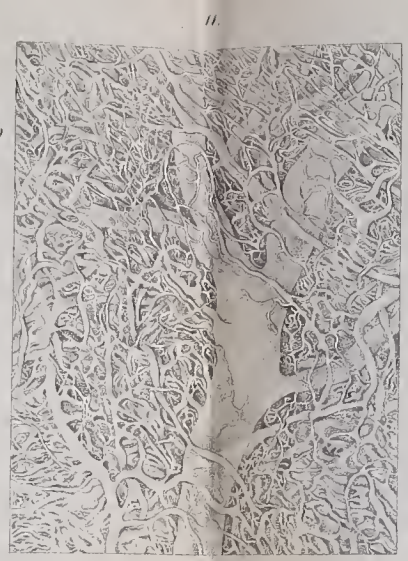

14.

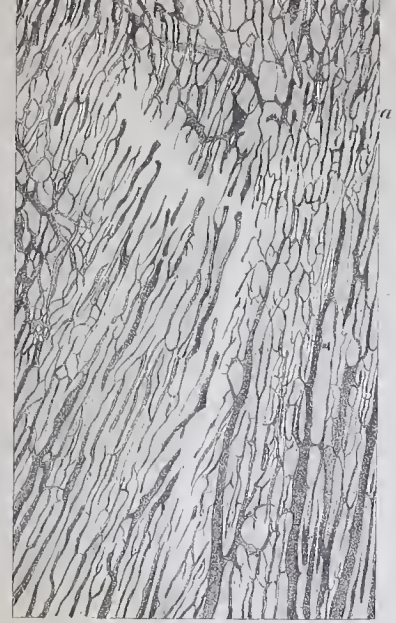

a

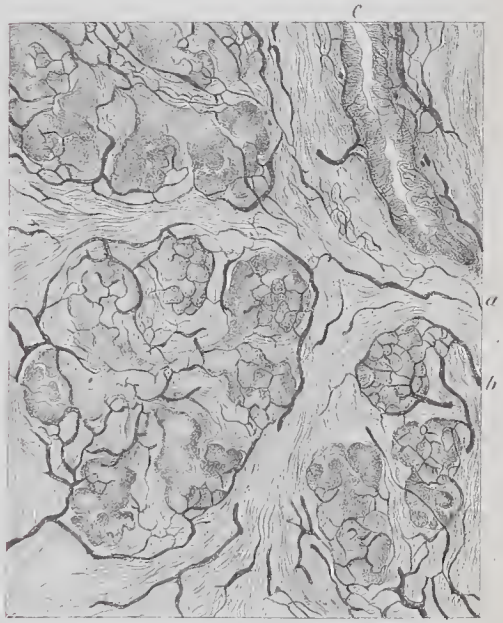

a

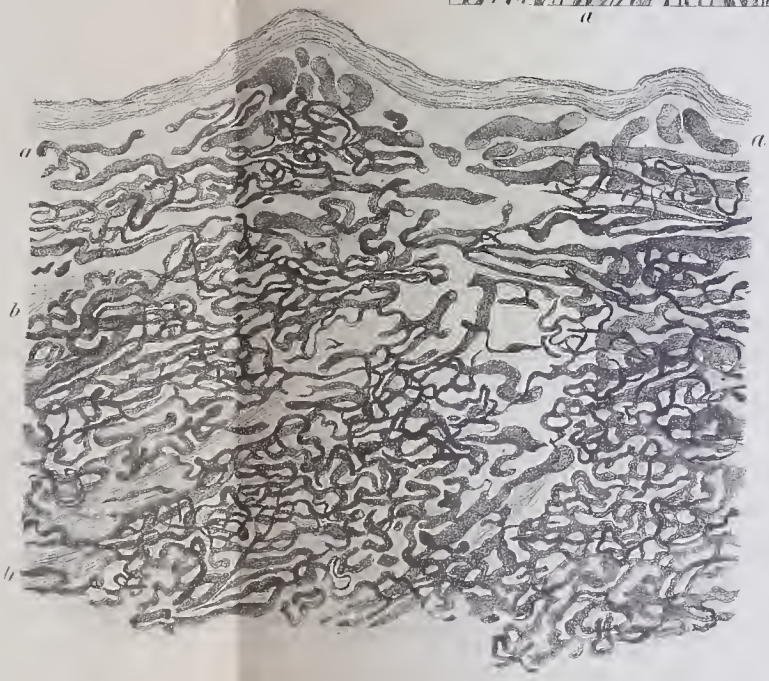

Gez. u. lith. v. Dr. C. Heitzmann.

Aus d. k. k. Hof- u. Staatsdruckerei.

16.

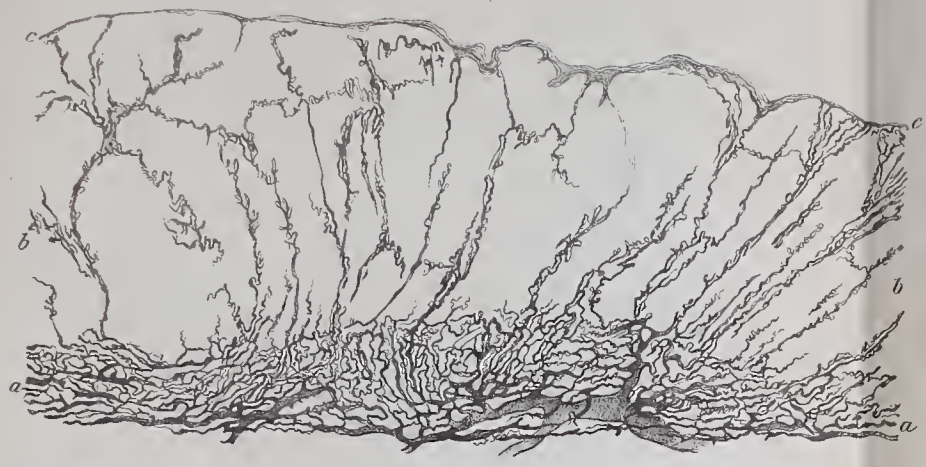

17.

18.



15.

19.

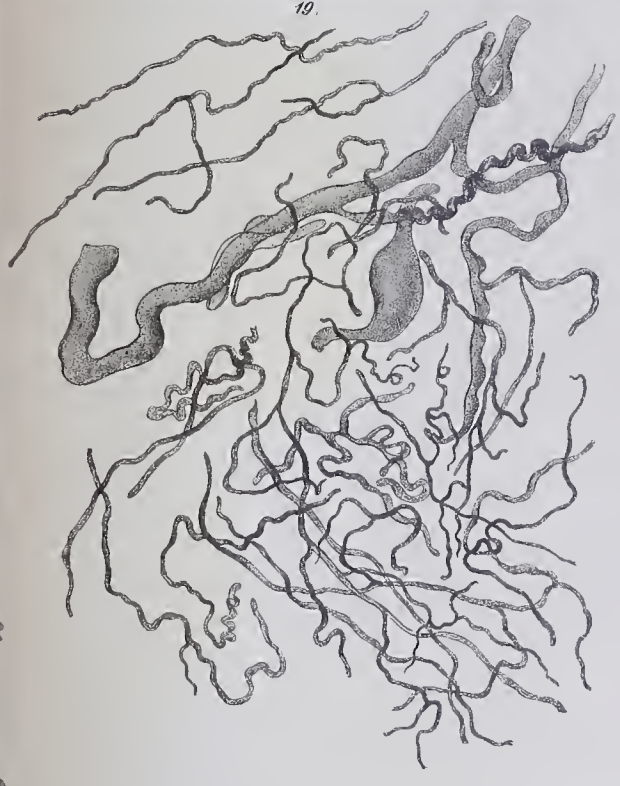

20.

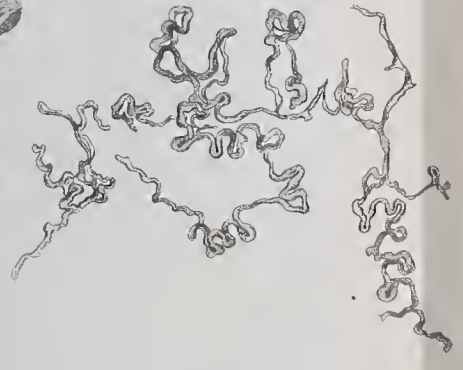

Gez. u. lith. v. Dr. C. Hertzmann.

Aus d. k. k. Hof- u. Staatsdruckerei.